Fc 8.27

R51777

Digitized by the Internet Archive
in 2015

https://archive.org/details/b21712050

DES

MALADIES FŒTALES

QUI PEUVENT FAIRE

OBSTACLE A L'ACCOUCHEMENT

FACULTÉ DE MÉDECINE DE PARIS

DES

MALADIES FŒTALES

QUI PEUVENT FAIRE

OBSTACLE A L'ACCOUCHEMENT

THÈSE

PRÉSENTÉE AU CONCOURS POUR L'AGRÉGATION

(Section de chirurgie et d'accouchements)

PAR

LE Dr ALPHONSE HERRGOTT

Ancien interne des hôpitaux civils de Strasbourg,
Ancien aide de clinique de la Faculté de médecine de Nancy,
Lauréat de la Faculté (Prix de l'Internat, Prix de Thèse),
Lauréat de l'Institut (Prix Godard).

PARIS

OCTAVE DOIN, LIBRAIRE-EDITEUR

PLACE DE L'ODÉON

1878

A MON PÈRE

F.-J. HERRGOTT

Professeur d'accouchements à la Faculté de médecine de Nancy,
Ancien médecin titulaire de l'hôpital civil de Strasbourg,
Membre correspondant de l'Académie de médecine
et de la Société de chirurgie.

ALPHONSE HERRGOTT

DES

MALADIES FŒTALES

QUI PEUVENT FAIRE OBSTACLE A L'ACCOUCHEMENT

AVANT-PROPOS.

Retracer dans une monographie les obstacles opposés à l'accouchement par les maladies fœtales, serait une œuvre bien intéressante pour un maître, qui ajouterait à son expérience personnelle les acquisitions de la science, et qui pourrait consacrer le temps nécessaire aux recherches et aux vérifications si nombreuses que cette étude réclame.

Le hasard des concours nous impose aujourd'hui cette tâche, et nous accorde pour la remplir le temps limité du règlement; les maîtres qui l'ont imposée, et qui en connaissent toute l'étendue, ne peuvent avoir la pensée que nous puissions donner à cette œuvre tous les développements qu'elle comporte, ni faire pour l'accomplir toutes les recherches et les vérifications indispensables pour asseoir solidement une œuvre scientifique.

Pour ne pas donner à notre travail une trop grande étendue ni exposer le lecteur à de fastidieuses répétitions, nous avons dû faire un choix dans les documents

nombreux que nous avons trouvés dans les publications périodiques, les traités didactiques et les monographies, dont quelques-unes sont consacrées à des sujets partiels qui rentrent dans l'ensemble de notre question.

Nous ne devions pas refaire ces travaux, dont quelques-uns sont remarquables, mais nous devions y choisir les faits types où les lésions se sont montrées dans leur plus intéressant et plus complet développement, ceux surtout où les accidents qui en ont été la conséquence ont été les plus graves, les erreurs de diagnostic les plus considérables, l'intervention de l'accoucheur la plus active et qui ne sont point connus en France.

Nous avons eu la bonne fortune d'obtenir la communication de quelques faits inédits dont les auteurs ont bien voulu nous accorder la publication ; nous leur en exprimons ici notre profonde gratitude.

INTRODUCTION

Tout est harmonie dans les fonctions de la vie, l'organisme tout entier y concourt, dit Hippocrate ; mais nombreuses sont les causes qui viennent troubler cet ordre si magnifique ; toutes les fonctions peuvent subir les altérations les plus diverses, la tâche de la pathologie est de les découvrir, de les étudier dans leurs manifestations si variées, d'en rechercher les causes et d'y porter remède.

La fonction la plus importante pour la conservation de l'espèce, la parturition, n'échappe pas à cette loi ; si, la disposition des organes révèle une admirable prévoyance, des ressources d'une richesse et d'une puissance étonnantes, cette fonction subit cependant, elle aussi, comme toutes les autres, des troubles considérables que la science doit étudier avec soin.

Parmi ces troubles, il en est qui sont dus exclusivement à un état maladif du fœtus et qui ne deviennent une cause d'obstacle à l'accouchement que quand cet état anormal a pour effet, non de diminuer mais d'augmenter, soit en entier soit dans l'une ou l'autre de ses parties, le volume de son corps, ou de lui faire perdre la souplesse nécessaire à son passage à travers la filière pelvi-génitale.

Pendant la vie intra-utérine, des adhérences avec un autre fœtus, peuvent s'établir, des malformations spéciales, des monstruosités peuvent se produire, de manière à changer la forme et le volume du corps fœtal, et détruire cette harmonie des formes normales et rendre l'expulsion difficile ou impossible.

Mais, les monstruosités rentrent-elles bien dans le sujet qui nous impose l'étude des maladies fœtales? Une monstruosité est-elle une maladie? Si nous consultons différents auteurs, nous sommes en droit de penser qu'elles ne doivent pas nécessairement rentrer dans notre cadre, puisqu'elles constituent souvent un état compatible avec la vie pendant de longues années; mais on peut objecter que si ces malformations ne sont par une maladie actuelle, elles sont toujours le résultat d'un état pathologique antérieur, les monstruosités n'étant, suivant Littré et Robin(1), « qu'une phase de certaines maladies au début desquelles nous n'avons pu assister. »

Dans ce doute nous avons pensé qu'il était de notre devoir d'étudier plus particulièrement les *maladies* susceptibles de produire un obstacle à l'accouchement et de ne faire qu'une étude sommaire des *monstruosités* qui peuvent avoir une influence fâcheuse sur la marche du travail.

La topographie du corps fœtal n'est pas faite par l'accoucheur de la même manière que par l'anatomiste ou par l'artiste; le premier étudie essentiellement dans leur forme, rigoureusement dans leurs dimensions certaines régions, certaines parties qui ont au point de vue de la parturition une importance majeure.

La tête du fœtus, sa forme, l'étendue de ses divers diamètres, la proportion de telle partie comparée à telle autre, les signes moyennant lesquels sa direction, à l'entrée ou

(1) Littré et Robin, Dict. de méd. p. 911, 1873.

dans le canal pelvien, pourra être diagnostiquée, alors qu'une petite partie de celle-ci seulement, peut être atteinte, en un mot, tout ce qui permettra de connaître le volume et la position de la tête fœtale, occupe, après le bassin, le premier rang dans les préoccupations de l'accoucheur.

La tête, en effet, est la partie la plus volumineuse et la moins réductible de l'enfant, si bien que *quand elle passe le reste passe*, disait un vieil accoucheur ; les altérations de forme et de volume de la tête occuperont donc le premier rang. Après elles viendront les maladies qui peuvent altérer la forme ou les dimensions du tronc ; celles qui comme l'œdème généralisé, modifient la forme et le volume du fœtus tout entier, et qui mettent ainsi obstacle à son expulsion ; enfin celles qui, atteignant les membres, peuvent créer un obstacle ou un embarras. Un chapitre spécial s'occupera des monstruosités simples ou doubles qui entravent la marche de l'accouchement.

Dans chacun de ces chapitres nous examinerons comment on peut arriver à reconnaître quel est l'obstacle qui s'oppose à l'accouchement, de quelle manière la nature opère pour le vaincre, quels sont les accidents qui en résultent, et enfin quelle a été la conduite des accoucheurs dans ces cas difficiles ou quelle est celle qui devrait être tenue par eux.

Cette étude impose donc un exposé des cas connus épars dans la science ou déjà rassemblés dans d'importantes publications auxquelles nous ferons de nombreux emprunts.

Le sujet que nous avons à traiter a fait, en 1850, l'objet d'une ample monographie publiée à Halle, par Hohl (1).

(1) Die Geburten missgestalteter, kranker und todter Kinder von Dr A F. Hohl. Halle, 1850.

Depuis ce quart de siècle écoulé, la science s'est enrichie d'un grand nombre de faits tant en France qu'à l'étranger, les reproduire tous serait une impossibilité matérielle; nous avons donc pensé que parmi eux il y avait un choix à faire, et dans ce choix, nous avons accordé la préférence aux cas les mieux observés et les mieux décrits auxquels les circonstances avaient donné une plus grande importance pratique.

PREMIÈRE PARTIE

Maladies fœtales qui mettent obstacle à l'expulsion de la tête.

CHAPITRE PREMIER

Hydrocéphalie.

Parmi les maladies qui gênent le plus souvent l'expulsion de la tête hors des parties génitales, l'*Hydrocéphalie* est celle que l'on rencontre le plus fréquemment. On a donné le nom d'hydrocéphalie à toute accumulation de liquide dont la tête pouvait être le siége : les auteurs anciens avaient établi plusieurs sortes d'hydrocéphalie : *hydrocéphalie externe; hydrocéphalie interne* et enfin une troisième sorte que l'on appelait *hydrocéphalie bâtarde* (Chassinat. 1). L'hydrocéphalie externe comprenait toutes les collections de liquide qui se formaient entre la peau et les os de la tête. L'hydrocéphalie interne, de beaucoup la plus fréquente, désignait comme son nom l'indique, les collections de liquide situées à l'intérieur du crâne. Quant à la dernière espèce d'hydrocéphalie, celle que les auteurs anciens appelaient hydrocéphalie bâtarde, elle comprenait les cas dans lesquels on trouvait une poche extérieure, remplie de sérosité, et communiquant avec la cavité intra-

(1) De l'hydrocéphalie du fœtus considérée comme obstacle à l'accouchement. *Gaz. méd.* Paris 1864, p. 442.

crânienne. En réalité, on donne le nom d'hydrocéphalie à tout épanchement de sérosité qui se forme dans les cavités de l'encéphale ou dans ses membranes. Les épanchements les plus considérables et les plus fréquents sont ceux qui siègent dans les ventricules cérébraux. Camper (1) affirme n'avoir jamais trouvé de liquide ailleurs que dans les ventricules. Petit (2) est du même avis. M. Chassinat (3), sur 55 observationsdont l'autopsie a été publiée, a trouvé que 35 fois la sérosité avait existé dans les ventricules latéraux, 5 fois dans les ventricules et dans la cavité de l'arachnoïde, 16 fois le liquide etait contenu dans la cavité arachnoïdienne, 5 fois le cerveau manquait complètement. M. Chassaignac (4), qui a observé un certain nombre d'hydrocéphalies, dit même n'avoir jamais trouvé de liquide dans les autopsies qu'il a faites, que dans les ventricules. « Cependant le liquide peut encore s'épancher dans le tissu interstitiel de l'encéphale, dans les mailles de la pie-mère et les espaces sous-arachnoïdiens, enfin entre l'arachnoïde et la dure-mère, dans la cavité que formerait cette membrane en se réfléchissant sur la dure-mère. » (Jaccoud et Hallopeau) (5).

Les autres sortes d'hydrocéphalie (externe, batarde) ne se produisant le plus ordinairement que pendant le travail à la suite de tractions ou de compressions plus ou moins énergiques, l'hydrocéphalie interne sera seule étudiée, l'hydrocéphalie externe n'en étant qu'une terminaison plus ou moins anormale, comme nous aurons occasion de le montrer un peu plus loin.

(1) Mémoire sur les hydropisies, *in* Mém. de la Société royale de méd. an 1784-1785.

(2) Mém. sur l'hydrocéphale, *in* mém. Académie des sciences de Paris, 1718, p. 98.

(3) Loc. cit. p. 442.

(4) Société de chirurgie de Paris, séance du 27 novembre, 1861.

(5) Art. *Encéphale*. Nouv. dict. de méd. et chir. pratiques, p. 150.

Historique.—L'hydrocéphalie semble avoir été peu connue des anciens; les écrits d'Hippocrate et de Celse n'en parlent pas. On trouverait d'après le docteur Ouvrier (1), dans Léonide d'Alexandrie, quelques indications qui sembleraient faire admettre que cette affection fut connue, bien que très-imparfaitement, par cet écrivain.

Si l'on s'est beaucoup occupé de l'anatomie pathologique de l'hydrocéphalie, les écrits des accoucheurs du XVIIe siècle sont muets relativement aux difficultés que cette affection peut amener dans le travail de l'accouchement. On ne trouve aucune observation d'hydrocéphalie comme cause de dystocie dans les livres cependant si remarquables d'Ambroise Paré, de son élève Guillemeau, de Mauriceau, de Levret et de Stein l'ancien, son élève; Peu (2), dans son traité sur la Pratique des accouchements, est le premier qui publie un cas qu'il observa, en 1671, et les détails qu'il donne semblent plutôt faire admettre l'existence d'une ascite chez un enfant mort, que celle d'une hydrocéphalie. Smellie (3) le premier, publia une observation complète de l'affection qui nous occupe, dans laquelle il raconte qu'il fut obligé de perforer les téguments avec la pointe de ses ciseaux, et qu'il put alors extraire la tête après qu'une quantité considérable de liquide se fut écoulée par l'ouverture qu'il venait de pratiquer.

Nous rapportons cette observation surtout à cause de son intérêt au point de vue chronologique.

Obs. I. — *Présentation du sommet, hydrocéphalie, ponction à l'aide de ciseaux.* — Je fus mandé par une sage-femme qui me dit que, malgré de grandes douleurs, le travail n'avançait pas. La sage-femme avait cru à une position vicieuse de la tête, et au premier examen je fus de son avis; mais, une seconde fois, ayant

(1) De l'hydrocéphalie congénitale. Thèse de Paris 1869, p. 9.
(2) Peu, La pratique des accouchements, 1694.
(3) Smellie, Traité de la pratique des accouchements, t. III, p. 1, 1765.

introduit mon doigt par derrière, le long du sacrum, je trouvai un écartement considérable entre les os de la tête.

Ayant fait reconnaître cet accident à la sage-femme, je dis que les difficultés de l'accouchement provenaient de ce que la tête était pleine d'eau et si distendue qu'elle ne passerait jamais outre, à moins qu'on ne la tirât de force avec les eaux qu'elle contenait, ou qu'on y fît une ouverture pour les faire couler.

J'examinai de nouveau la malade dans le temps que les douleurs étaient moindres, et, trouvant que le cuir chevelu n'avançait point, que les douleurs diminuaient et qu'elle tombait de nouveau en faiblesse, je pensai qu'il était dangereux de retarder plus longtemps la délivrance. Je fis coucher la femme à travers son lit, et, dans le temps que les douleurs se firent sentir un peu plus vivement, j'introduisis deux doigts de la main gauche dans le vagin ; avec ces doigts, je comprimai l'espace qui était entre les os du crâne ; ensuite, avec l'autre main, j'introduisis la pointe de mes ciseaux le long et entre mes doigts, de peur de blesser la femme Les douleurs étant diminuées, j'attendis un moment qu'il en vînt un autre accès, et, lorsqu'il fut venu, je fis une ouverture à la tête en poussant la pointe de mes ciseaux à travers les téguments. Aussitôt, les eaux sortirent de plein jet à la quantité d'environ 3 pintes. La tête, étant désemplie, fut tirée dans le vagin ; quelques douleurs achevèrent l'accouchement ; il y avait plusieurs jours que l'enfant était mort.

Vers la même époque, 1762, Salomon Naumannus (1) publiait à Leipzig une thèse sur la difficulté de l'accouchement dans les cas d'hydropisie fœtale. Une autre thèse sur le même sujet aurait été, d'après le docteur Chassinat, publiée par Maray à Upsal 35 ans plus tard. On trouve dans l'édition de De la Motte, publiée en 1769, la relation suivante de l'accouchement d'une femme dont l'enfant était hydrocéphale.

Obs. II. — Le 8 septembre, l'on vint me prier de voir la femme d'un fermier de la paroisse de Monneville, qui était malade pour

(1) Salomo Daniel Naumannus, De partu difficili ex hydrope fœtus. Leipzig 1762.

accoucher depuis deux jours, dont l'enfant présentait la tête, au rapport que m'en fit la sage-femme, mais sans qu'elle eût suivi les eaux, ni que les plus fortes douleurs l'eussent beaucoup fait avancer. Je trouvai ectte malade fort faible et presque sans douleurs. Je lui demandai si elle sentait son enfant et si elle le croyait vivant; elle me dit qu'il y avait huit à dix jours qu'elle ne l'avait senti, mais qu'avant ce temps il était fort et vigoureux; qu'elle avait souffert de violentes douleurs à plusieurs reprises, qui cessaient de temps en temps et qui la laissaient dans le même état où elle était pour lors, sinon qu'elle se sentait beaucoup fatiguée. Elle me parut très-grosse, quoique ses eaux fussent écoulées dès le commeneement du travail, ce qui me fit juger que l'arrière-faix ou son enfant était bien gros, ou qu'ils l'étaient l'un et l'autre. Je la plaçai sur le travers de son lit, afin de voir si la sage-femme m'avait parlé juste sur la situation de l'enfant, dont je trouvai la tête à l'extrémité du vagin, sans être en aucune façon engagée de a même manière qu'elle me l'avait dit, ce qui me détermina à l'accoucher à l'instant; et pour cela je repoussai un peu eette tête, et coulai ma main à eôté pour aller ehercher les pieds, que je joignis, et les attirai au passage; puis je eontinuai de tirer l'enfant jusqu'aux aisselles; je dégageai les bras l'un après l'autre, et ensuite la tête, où je trouvai plus de résistanee que je n'avais fait au reste du eorps, ce qui me fit mettre ma main aplatie par-dessous le menton, et mon doigt dans la bouehe de l'enfant; après quoi je tirai de cette main et de l'autre, qui était par-dessus alternativement, jusqu'à ce que cette tête fût sortie, ce qui ne s'exécuta qu'à foree de s'allonger à mesure qu'elle s'avançait dans le passage, parce qu'étant très-molle à l'oecasion d'une quantité d'eaux dont elle était remplie et qui la rendait très-grosse; elle était forte et capable en même temps de prendre la figure du lieu par où elle devait passer. Je délivrai la femme ensuite, et la laissai assez douceement, mais toujours bien faible. (De la Motte, obs. 338, p. 990, 1765.)

Baudelocque, dans son traité, n'étudia que brièvement cette maladie au point de vue obstétrical; c'est surtout Dugès (1) qui, en 1827, lut à l'Académie de médecine un mé-

(1) Dugès, Mémoires de l'Académie royale de médecine, 1828, t. I.

moire sur les *obstacles apportés à l'accouchement par la mauvaise conformation du fœtus*, qui expose l'état de la science sur cette affection. Ce travail est resté le plus complet jusqu'en 1864, époque à laquelle le docteur Chassinat (1), d'Hyères, fit paraître un travail très-important sur l'*hydrocéphalie du fœtus considérée comme obstacle à l'accouchement*.

Quelques années plus tard, en 1869, le docteur Ouvrier soutint devant la Faculté de Paris une thèse très-intéressante sur l'*hydrocéphalie congénitale considérée surtout comme cause de dystocie*.

Tels sont les principaux auteurs qui se sont occupés de l'hydrocéphalie dans ses rapports avec la parturition et qui ont fait insérer dans tous les traités classiques un chapitre sur cette affection. Notre énumération serait incomplète si nous ne mentionnions encore les thèses de Verdu (2), Buot de l'Epine (3), la thèse de concours si remarquable du professeur Tarnier (4), celle du docteur Joulin (5), dans lesquelles des chapitres spéciaux sont consacrés à l'étude de cette maladie.

Fréquence. — Si parmi les maladies qui nous occupent l'hydrocéphalie congénitale est la plus fréquente, cette affection est cependant relativement rare. A. Dugès, dans le remarquable mémoire que nous venons de citer, dit que si l'on compulse les registres laissés par Mme Lachapelle on trouve sur le total de 43,553 accouchements q ont eu

(1) Chassinat, loc. cit. *Gaz. méd.* de Paris, 1864.

(2) Verdu, Essai sur les accouchements difficiles pa cause de l'enfant, Paris 1846.

(3) Buot de l'Epine, Des obstacles à l'accouchement qui peuvent dépendre du fœtus 1849.

(4) Tarnier, Des cas dans lesquels l'extraction du fœtus est nécessaire, etc., 1860, p. 193.

(5) Joulin, Des cas de dystocie appartenant au fœtus, 1863, p. 20.

lieu à l'hospice de la Maternité du 21 janvier 1799 au 31 décembre 1820, que 15 cas d'hydrocéphalie. Sur 4,666 accouchements observés à l'hôpital Guy. de Londres, par J. W. Lever, pendant sept années il n'y a eu qu'un seul cas d'hydrocephalie ayant nécessité l'intervention de l'art. D'après Merrimann, l'hydrocéphalie se rencontrerait 1 fois sur 900 accouchements. D'après Hohl ces proportions seraient trop faibles, les enfants hydrocéphales seraient beaucoup plus nombreux que ces statistiques ne sembleraient le faire supposer. Toutefois il ne rapporte que 77 cas dans lesquels l'hydrocéphalie aurait entravé la marche de l'accouchement.

D'après M. Chassinat, il résulte des observations plus récentes prises par P. Dubois que non-seulement la proportion de 1 sur 2,904 établie par Mme Lachapelle ne serait pas trop faible, mais que l'on pourrait même conclure à une rareté plus grande de l'hydrocéphalie.

Quoiqu'il en soit, d'après les chiffres que nous venons de citer, on voit que cette affection peut être considérée d'une manière absolue comme ne causant que rarement un obstacle à la parturition ; mais les dangers que courent la mère et l'enfant lorsque l'hydrocéphalie existe, montrent combien cette maladie mérite d'attirer l'attention des accoucheurs. Les exemples que nous aurons à citer en seront une preuve évidente.

Etiologie. — On sait peu de chose sur l'étiologie de l'hydrocéphalie ; on a cité, sans preuves bien concluantes, comme prédisposant à cette affection, l'âge avancé des parents, leurs habitudes alcooliques, les excès de coït, etc. ; les seules causes qui paraissent avoir une certaine importance sont l'existence du crétinisme chez les ascendants ; la corrélation qui existe entre le développement de l'hydrocéphale et celui du crétinisme est réelle.

La syphilis héréditaire a été considérée par certains auteurs, tels que Osiander, Haase, Rayer et M. Gros et Lancereaux comme pouvant occasionner l'hydrocéphalie.

« L'hydrocéphalie congénitale, disent les auteurs du *Compendium de chirurgie pratique*, peut être consécutive à une phlegmasie chronique de l'arachnoïde et de la membrane interne des ventricules qui amène une exhalation de sérosité comme cela a lieu pour l'inflammation des grandes séreuses; quant aux causes qui seraient capables de donner naissance à cette phlegmasie intra utérine, nous ne les connaissons pas. »

Cependant, ainsi que l'a démontré Barrier, la gêne de la circulation veineuse peut être quelque fois la cause de l'hydrocéphalie. Enfin, et ce sont les cas les plus fréquents, certaines femmes mettent au monde des enfants hydrocéphales sans qu'on puisse en déterminer la cause. Franck publia l'observation d'une femme qui accoucha sept fois de suite d'enfants hydrocéphales. Underwod, Armstrong, Gelis et Castelli, auraient remarqué des cas analogues. Ainsi nos connaissances relatives à l'étiologie de cette affection sont encore bien imparfaites et ne nous permettent pas, le plus souvent, d'expliquer la cause de la maladie dont nous allons étudier les lésions.

Anatomie pathologique. — La quantité de liquide épanché dans la cavité cranienne peut être extrêmement considérable. On l'a vu parfois s'élever jusqu'à dix ou douze litres. Cette sérosité est généralement claire, légèrement jaunâtre et ne renferme qu'une faible quantité d'éléments solides. Suivant une analyse de Hilger, ce liquide contenait 0,246 p. 100 d'albumine, des sels de soude et des traces de matières extractives. Ce liquide distend les cavités ventriculaires dans lesquelles il est contenu; les éléments nerveux qui forment la cloison médiane des ventricules

s'atrophient et disparaissent. La séreuse qui tapisse cette cavité se vascularise souvent d'une manière considérable, ce qui indique nettement l'existence d'un travail inflammatoire. Peu à peu, la surface cérébrale distendue et refoulée contre la boite cranienne, perd son épaisseur pour n'être plus représentée que par une membrane mince tapissant les parois du kyste.

A mesure que le liquide augmente, la tête subit des déformations analogues. Son volume augmente, et peut parfois atteindre des dimensions énormes. Voesberg (1) accoucha une juive d'un enfant dont la tête avait 10 pouces de long, 30 pouces de circonférence. Baudelocque cite un cas dans lequel quatre pintes de liquide suffisaient à peine pour remplir le crâne. Les exemples de têtes plus considérables que celle d'un adulte ne sont pas rares dans les annales de la science. Il est bien entendu que l'on ne parle ici que de ce que l'on observe chez le fœtus au moment de la naissance.

A mesure que la distension de la boite cranienne se produit, les os du crâne diminuent d'épaisseur. Quelquefois même, elle est si peu considérable que les parois du crâne perdent leur consistance osseuse et donnent en se déprimant sous le doigt qui les touche une sensation analogue à celle d'une membrane sèche ou d'un morceau de parchemin.

La physionomie des fœtus atteints d'hydrocéphalie est à peu près toujours la même. Les frontaux, par suite de l'accumulation du liquide sont poussés en avant, les arcades sourcilières sont tirées en haut, ce qui donne une physionomie particulière et caractéristique à ces enfants, chez lesquels le front et le crâne considérablement développés, surmontent une face proportionnellement petite.

(1) Vœsberg, loc. cit. Thèse de Verdu, p. 28.

Les temporaux et les pariétaux, ainsi que l'occipital formant les parois d'un ovoïde plus grand semblent être aplatis et sont écartés les uns des autres de telle sorte que la suture sagittale peut mesurer plusieurs centimètres de largeur, et la fontanelle antérieure peut devenir énorme. Aussi n'est-il pas étonnant de percevoir facilement au niveau des fontanelles une véritable fluctuation.

Par suite de la distension de la cavité cranienne et de l'amincissement des parois qui en est la suite, l'usure des os peut se faire à certaines places et conduire insensiblement à la perforation de ces parois et à la formation de poches externes qui ont reçu le nom d'*encéphalocèle*, ces hernies peuvent aussi être produites par les efforts d'expulsion ou d'extraction, comme nous le verrons plus bas en étudiant les différents modes de terminaison de l'accouchement d'enfants hydrocéphales.

L'observation suivante que nous publions, bien qu'elle se rapporte à un enfant hydrocéphale âgé de 5 mois, montre nettement quelles sont les lésions que l'anatomopathologiste découvre.

Obs. III. — L'enfant qui fait l'objet de cette observation, dit M. le professeur Depaul, est né le 13 mai 1861. La mère, âgée de 27 ans, est mariée depuis quinze mois. Elle devint enceinte un mois et demi après son mariage. C'était sa première grossesse. Pendant les neuf mois sa santé fut très-bonne, bien qu'elle se fût fatiguée à soigner son mari malade.

Le 11 mai, étant près du terme de sa grossesse, elle fut prise d'une série de symptômes alarmants.

Tout d'abord un œdème, qui débuta par les pieds pour envahir tout le reste du corps. Il y eut un peu de céphalalgie. La jambe gauche fut prise d'une paralysie du mouvement. La mémoire et les autres facultés intellectuelles s'affaiblirent à tel point qu'elle restait étrangère à tout ce qui l'entourait.

Le 13 mai, l'accouchement se fit d'une manière normale, et l'enfant parut bien portant et bien conformé.

A cette époque, on lui pratiqua une saignée du bras, qui ne fut suivie d'aucune amélioration.

Huit jours après, les divers symptômes que nous avons énoncés disparurent peu à peu ; la vue revint graduellement. Pourtant cette femme prétend avoir encore aujourd'hui, 1er octobre, un léger brouillard devant les yeux. Ses urines ne renferment pas d'albumine ; elle raconte alors qu'à la Charité, où elle se fit transporter après son accouchement, elle vit, comme on faisait la même expérience, un dépôt blanc au fond du verre à analyse.

L'enfant fut mis en nourrice et vu presque tous les jours ; au bout de six semaines, il eut une attaque d'éclampsie ; on s'aperçut seulement alors que sa tête augmentait de volume. Depuis ce jour, l'accroissement s'est fait d'une manière graduelle.

Aujourd'hui, 1er octobre, il y a une disproportion entre le volume du crâne et celui de la face. Les bosses frontales font une saillie un peu plus considérable que dans l'état normal ; la voûte orbitaire est affaissée. Une portion de la peau de la face a gagné la région crânienne.

Par suite, les paupières supérieures sont portées en haut et restent immobiles. Les inférieures, remontées par leurs commissures, voient leurs bords libres décrire une courbe à concavité supérieure. Elles recouvrent complètement la pupille, dont la contractilité est affaiblie. Il y a un peu de strabisme convergent.

Le reste du corps de l'enfant est bien conformé, quoique amaigri. Les bras sont peu actifs ; les jambes jouissent de mouvements plus marqués La sensibilité générale est conservée.

La mensuration de la tête donne les résultats suivants :

Diamètre antéro-postérieur.	0,20
Diamètre bipariétal	0,17
Diamètre bifrontal	0,11
D'une apophyse à l'autre (mastoïde), en passant par le sommet de la tête.	0,39
Circonférence au niveau des bosses frontales. .	0,53
Circonférence au niveau des conduits auditifs externes.	0,45
Taille de l'enfant.	0,58

Le 21 octobre 1861, B... entra dans le service de M. Depaul. Pendant les vingt et un jours qui se sont écoulés entre l'obser-

vation de M. Marjolin et la nôtre, la circonférence crânienne s'est accrue de 6 centimètres. Aussi, tous les phénomènes déjà indiqués sont-ils beaucoup plus frappants.

Les cheveux sont éparpillés sur une large surface.

L'épiderme distendu s'est fendillé et se soulève en larges plaques. L'iris est entièrement caché sous la paupière inférieure. Les yeux restent toujours entr'ouverts ; la conjonctivite oculaire, exposée sans cesse au contact de l'air, s'est enflammée. Aussi ce qu'on aperçoit de la sclérotique se trouve baigné dans un muco-pus légèrement verdâtre. Ce muco-pus s'écoule sur les joues amaigries et excoriées.

Les lèvres entr'ouvertes se meuvent comme automatiquement.

Aussi cet enfant produit-il une des impressions les plus repoussantes et les plus pénibles que peut nous offrir le cadre nosologique.

En examinant la tête de plus près, on sent les fontanelles plus grandes que dans l'état normal ; mais on peut percevoir la fluctuation, qui suivant quelques auteurs, serait sensible dans les cas de cette nature.

Les os n'offrent pas de résistance ; il est difficile de les limiter.

Notre petit malade ne présente pas de phénomènes généraux bien marqués. Il est très-amaigri ; les jambes et les bras se meuvent avec lenteur. La sensibilité générale est conservée, en partie du moins, car des mouvements involontaires sont produits quand on la met en jeu. Autant qu'on en peut juger chez un enfant de cet âge, les facultés intellectuelles ne sont pas abolies, car les besoins sont indiqués par de petits cris qui cessent dès qu'on les a satisfaits.

L'appétit est bon, et, malgré l'allaitement artificiel, il n'y a ni diarrhée ni vomissement.

Les jours suivants, nous observons un affaiblissement graduel. Puis surviennent du muguet, des vomissements, de la diarrhée.

Pas de phénomènes convulsifs.

Le 1er octobre, en soulevant la tête de l'enfant, on aperçoit, au niveau de la protubérance occipitale externe, une surface rouge, avec commencement de mortification à son centre.

Enfin, le 3 octobre, la mort survient à la suite de cet état cachectique, développé par le séjour dans nos salles et la mauvaise alimentation.

Mensuration de la tête.

Diamètre antéro-postérieur.	0,18
Bi-pariétal	0,18
Bi-temporal. . . . . , ...	0,14
Sous-occipito-bregmatique.	0,18
Bi-mastoïdien.	0,175
Fronto-mentonnier.	0,095
Bi-malaire. . . . . , . . .	0,083
Circonférence au niveau des bosses frontales.	0,59
Taille de l'enfant.	0,67

Comme on le voit, d'après ces chiffres, les grands diamètres, c'est-à-dire ceux qui passent par le centre du crâne, sont à peu près égaux. Il s'ensuit que la boîte crânienne est devenue sphérique. Ce phénomène doit être attribué à la distension régulière.

Autopsie trente six heures après la mort.— Les enveloppes encéphaliques sont moins tendues que du vivant de l'enfant. La position déclive de la tête ne détermine pas leur tension. M. Depaul procède à l'ouverture du crâne. Il pratique une incision circulaire au niveau des bosses frontales. Les os de la dure-mère, coupés et rabattus, nous laissent voir les circonvolutions cérébrales se moulant exactement sur les méninges, sans interposition de liquide. Nous avions donc affaire à une hydrocéphalie ventriculaire. En effet, l'ouverture des ventricules latéraux des deux côtés donne passage à une sérosité liquide abondante.

L'importance de la matière nous conduit à décrire séparément et en détail les téguments, les os, les méninges, le cerveau, la moelle et les liquides intra-ventriculaires.

Téguments. — Le derme est aminci, la couche aréolaire n'est plus distincte. Les muscles occipito-frontaux sont étalés de telle sorte que les faisceaux secondaires qui les constituent sont isolés les uns des autres.

Les *os* du *crâne*, soumis à la distension, se sont étendus, tandis que leur épaisseur a diminué. Peut-être est-elle plus considérable au niveau des points d'ossification primitifs; mais, à mesure qu'on s'en éloigne, le tissu osseux se raréfie d'une manière irrégulière, de telle sorte que, dans certains endroits, il a plus de 1 millimètre d'épaisseur, tandis que dans d'autres il y a déperdition complète. Sur le frontal et les deux pariétaux, on compte plus de quarante points de dimension et de figure variables, où l'absence de tissu

osseux a laissé le péricrâne se mettre en rapport immédiat avec la dure-mère.

Plusieurs hypothèses s'offrent à l'esprit pour expliquer cette singulière disposition.

1° L'insuffisance du blastème d'ossification.

2° Le défaut de rapport entre la disposition osseuse et le développement des os ;

3° La distension a été suffisante pour écarter dans ces points le tissu osseux déjà formé ;

4° Avant la distension, ces trous existaient déjà, ils ont été seulement agrandis.

Cette opinion s'appuie sur des faits observés par M Depaul ; chez certains enfants. d'ailleurs bien constitués, les os du crâne présentent des trous comme faits à l'emporte-pièce.

De ces quatre hypothèses, nous pouvons dès l'abord rejeter les deux premières, car les pertes de substance en question siégent à une faible distance des points d'ossification primitifs. Elles sont donc comprises dans le rayon d'un os normal. Des deux dernières, nous préférons celle qui considère cette disposition comme dépendante de causes mécaniques. Car, en y regardant de plus près, on voit des points où le tissu osseux est tellement aminci que, au premier abord, il ne paraît pas exister; on voit aussi du côté de la fontanelle postérieure des portions de tissu osseux détachées et entraînées dans l'espace cellulo-fibreux.

L'occipital n'a pas participé autant que les autres os au développement crânien.

Méninges encéphaliques. — La face externe de la dure-mère est devenue très-adhérente dans tous ses points avec les os et le tissu fibreux des fontanelles. La faux du cerveau a, sauf ses dimensions plus considérables, une disposition normale ; elle n'a pas ces solutions de continuité qu'elle présente si fréquemment. La fente du cervelet ne présente non plus rien à noter.

La possibilité de détacher l'arachnoïde pariétale sur tous les points correspondants aux lobes cérébraux la rend évidente dans ce cas pathologique et prouve son existence, contestée dans les cas normaux. On peut en extraire des lambeaux continus de 3 centimètres de côté, soit 9 centimètres de surface. Il nous semble que ce fait tranche la question d'une manière complète, car on ne peut pas faire intervenir ici une production pseudo-membraneuse, comme dans le cas d'hémorrhagie méningée.

Il n'y a pas d'adhérence entre l'arachnoïde pariétale et l'arachnoïde viscérale. Cette dernière pénètre entre les circonvolutions, qui sont aplaties les unes sur les autres, comme les feuillets d'un livre. Leurs bords libres, tranchants, s'appuient si exactement sur le dos des circonvolutions voisines, qu'au premier abord on dirait qu'elles se sont affaissées sur leur base.

Il n'y a pas de liquide dans les espaces sous-arachnoïdiens. Le système vasculaire de la pie-mère est assez développé. Par suite de l'allongement des troncs principaux, les branches collatérales naissent à une certaine distance les unes des autres.

Le cerveau forme une vaste poche à deux lobes ; le cervelet n'a pas subi de modification apparente.

Le tissu nerveux du cerveau est ramolli dans toute sa masse ; mais le travail pathologique a surtout porté sur la substance grise qui se détache facilement de la blanche. Cette disposition, étudiée par M. Cruveilhier (Anat. path., 4e vol) prouve que le ramollissement n'est pas dû à l'action du liquide ventriculaire. En effet, s'il en était ainsi, les couches les plus internes seraient les plus molles. Nous sommes bien plus portés à croire qu'il est dû à une compression prolongée, d'autant plus efficace que le tissu encéphalique est très-mou chez l'enfant, et que la substance grise, dépourvue de fibres nerveuses, se laisse plus facilement dissocier.

Les ventricules latéraux ne sont pas dilatés également dans tous leurs points. L'extrémité antérieure et l'étage inférieur ont une capacité très-grande, tandis que la cavité ancyroïde est à peine dilatée.

Aussi trouvons-nous 3 millimètres d'épaisseur pour les deux substances au niveau du lobe frontal, 1 millimètre seulement pour le lobe sphénoïdal, et 18 millimètres pour le lobe occipital.

Le septum lucidum est détruit. Etablie de cette façon, l'ouverture qui fait communiquer directement les deux ventricules latéraux a même été beaucoup augmentée, car le trigone cérébral est entièrement séparé du corps calleux qui, étiré, aminci, a une largeur de plusieurs centimètres.

Les ventricules latéraux communiquent encore indirectement par le troisième, car les trous de Monro sont élargis de telle sorte qu'on y passe deux doigts.

Le troisième ventricule aussi a été distendu, et sur son plancher aminci on voit l'infundibulum formant une poche qui comble l'espace sous-arachnoïdien antérieur.

L'aqueduc de Sylvius a été dilaté ; son calibre est d'un diamètre de 6 à 7 centimètres.

Malgré cette large communication, les parois du quatrième ventricule n'ont pas été déjetées dans tous les points.

La valvule de Vieussens seule a cédé, et le liquide, en refoulant cette portion de la face inférieure du cervelet où sont compris le vermis supérieur, la luette et les valvules de Tarin, s'est creusé une cavité de plusieurs centimètres cubes. Les lamelles fibrineuses, plus denses que d'ordinaire, qui forment les côtés inférieurs du losange figuré par ce ventricule, ont résisté à la pression.

On comprend dès lors comment le liquide ventriculaire n'a pu pénétrer dans l'espace sous-arachnoïdien postérieur.

L'isthme de l'encéphale ne présente pas de modifications.

Les méninges rachidiennes sont normales, et le canal vertébral ne renferme pas de liquide en quantité notable.

Des coupes transversales de la moelle montrent sa structure ordinaire.

Le liquide ventriculaire, recueilli et pesé avec soin, nous donne un poids de 1800 gr. La chaleur et l'acide azotique y révèlent une notable quantité d'albumine.

Au bout de vingt-quatre heures, dans le grand vase où nous l'avions mis, ce liquide s'est séparé en deux couches. La couche supérieure est d'une limpidité parfaite ; l'inférieure, légèrement opaline, présente une coloration rouge très-marquée et n'occupe que la vingtième partie de la hauteur du vase.

Le microscope nous révèle sa composition en nous montrant des globules rouges de sang, les uns circulaires, les autres déchiquetés sur leurs bords.

On voit encore dans la préparation quelques cristaux et débris de cristaux rhomboédriques teintés de rouge. Ce sont là les caractères de l'hématoïdine.

Tous les organes de notre sujet ont été étudiés. Nous n'avons rien trouvé dans le cœur et les gros vaisseaux.

L'urine renfermée dans la vessie contenait de l'albumine. (*Bulletins de la Société de chirurgie*, 1861, p. 692.)

Les détails contenus dans l'observation suivante récemment publiée par M. Golay confirme en grande partie la

description donnée par le professeur de la clinique obstétricale de Paris.

Obs. IV. — *Observation d'un cas d'insertion vicieuse du placenta : hémorrhagie pendant le travail; version podalique : fœtus hydrocéphale ; autopsie;* par M. Et. Golay, interne des hôpitaux de Paris. — La nommée G... (Elisa-Sidonie-Alexandrine), lingère, âgée de 34 ans, entre à l'hôpital Beaujon, salle Sainte-Hélène, pour accoucher, le 23 février 1876.

Cette femme, d'une forte constitution, n'a jamais été malade. Elle a toujours été très-régulièrement menstruée depuis l'âge de 14 ans, et ses règles, habituellement abondantes, durent de quatre à cinq jours. Elle en est à sa troisième grossesse. La première remonte à douze années, la seconde à deux ans. Elles se sont toutes deux terminées spontanément par la naissance d'un enfant à terme et bien conformé. Cependant une sœur de cette femme a également accouché d'un enfant hydrocéphale. La dernière apparition des menstrues date du 28 mai 1875, mais, contre l'habitude, l'écoulement sanguin s'est montré à cette époque fort peu abondant. La malade ressentait déjà, depuis quelques jours, des maux de cœur insolites qui lui firent supposer, malgré l'apparition des règles, qu'elle était probablement enceinte. Pendant les quatre premiers mois de sa grossesse, elle a eu des nausées, des vomissements et des lipothymies; dans les cinq derniers jours, elle a joui d'une bonne santé.

Le 22 février, vers une heure du matin, cette femme, se relevant pour uriner, remarqua qu'elle perdait un peu de sang; puis, vers 6 heures, elle ressentit des douleurs dans les reins qui, à partir de ce moment, revinrent irrégulièrement par intervalles d'une demi-heure à deux heures. Vers 5 heures du soir, les douleurs des reins augmentèrent, mais restèrent toujours limitées à la région lombaire.

Enfin, le 23 février, à 2 heures du matin, elle entre à l'hôpital; à 4 heures 30 minutes, la poche des eaux se rompt et donne passage à une très-grande quantité d'eau. La malade, depuis la veille, n'a pas cessé de perdre du sang. Peu après la rupture du sac amniotique, l'hémorrhagie devient très-abondante, s'accompagne de l'expulsion de gros caillots, et cinq fois l'on est obligé de changer les alèzes. Malgré ces accidents, la veilleuse ne juge pas à propos d'avertir l'interne de garde, et ce n'est qu'à la visite du matin à

10 heures, que nous sommes avertis du danger que court cette femme.

C'est à ce moment que nous l'examinons.

L'hémorrhagie continue, mais peu abondante.

Le travail est complètement suspendu depuis plusieurs heures ; la malade n'a plus de douleurs ; elle est pâle, elle a des palpitations, ses extrémités se refroidissent.

Par la palpation abdominale, la tête nous paraît occuper la région hypogastrique.

Au moyen de l'auscultation, nous constatons que le maximum des bruits du cœur du fœtus siége à un travers de doigt au-dessus de l'ombilic. Les battements sont faibles et un peu irréguliers.

Par le toucher, nous constatons une conformation normale du bassin, et nous arrivons sur une masse molle, charnue, le placenta, qui, sans doute inséré par son bord droit sur le col, s'est décollé autour de l'orifice sous l influence des premières contractions et fait procidence de 4 à 5 centimètres dans le vagin, la dilatation est complète, mais le doigt ne peut atteindre aucune partie fœtale.

Comme l'hémorrhagie continue et que le travail est complètement suspendu, nous nous décidons à tenter la version pelvienne sans perdre de temps. Un aide comprime le fond de la matrice. Nous introduisons la main droite jusque dans l'utérus en passant entre le placenta et la lèvre droite du col. Bientôt nous rencontrons la tête et reconnaissons facilement une position occipito iliaque droite postérieure. Rien dans la conformation extérieure du crâne ne nous fait supposer que nous ayons affaire à un cas d'hydrocéphalie interne, car la tête est dans tous les points que nous touchons, dure et résistante ; la suture sagittale et la fontanelle postérieure, seuls espaces membraneux que nous pouvons atteindre, ne sont nullement élargies. Seule, l'élévation de la tête, dans d'autres circonstances, aurait peut-être pu nous mettre sur la voie du diagnostic. Mais ici cette élévation de la tête était suffisamment expliquée par l'insertion du placenta sur le col. Cette même anomalie nous donnerait aussi la raison pourquoi nous avions trouvé le maximum des bruits du cœur au-dessus de l'ombilic. En outre, le temps pressait ; la malade avait déjà perdu beaucoup de sang ; il fallait la délivrer le plus vite possible sans donner trop de temps aux réflexions, et le meilleur moyen était de pratiquer immédiatement la version pelvienne.

Nous nous mettons donc de suite à la recherche des pieds et avons

la satisfaction d'en trouver un appliqué sur la face droite de la tête, nous ne pouvons atteindre le second; l'écoulement complet du liquide amniotique et la rétraction de la matrice sur la tête nous empêchant d'arriver à passer la main entre celle-ci et les parois utérines. Saisissant alors le pied que nous avons sous la main, nous le tirons et nous l'amenons, non sans difficultés, jusqu'en dehors de la vulve. C'est le pied droit, le postérieur par rapport au bassin, nous l'entourons d'un lacs, et cherchons de nouveau à atteindre l'autre. Comme la première fois, c'est peine inutile. Nous exerçons alors des tractions sur le pied droit, et, peu à peu, après de grands efforts, nous parvenons à extraire le s ége.

Le membre inférieur gauche, relevé sur le plan antérieur du fœtus, est alors facilement dégagé. Avec lui, sortent deux *cotylédons* fortement congestionnés et provenant sans doute de la portion procidente du placenta.

A ce moment, le cordon se trouve très-tendu, et, malgré nos efforts pour en allonger l'anse, il résiste. Il ne bat plus que très-faiblement. On parvient cependant à le tirer de 1 ou 2 centimètres.

Les deux pieds et le siége extraits, nous cherchons à dégager les bras, tous deux relevés sur les côtés de la tête : opération longue et difficile, surtout pour le bras gauche (postérieur). Nous y parvenons cependant. Le cordon ne bat plus; il est de nouveau très-tendu. Le doigt porté sur le cou du fœtus nous y fait reconnaître successivement la présence de trois circulaires. Nous le déroulons complètement et bientôt il pend librement hors du vagin.

Il ne reste plus à extraire que la tête, retenue défléchie au détroit supérieur, la face tournée vers la symphyse sacro-iliaque gauche. Les tractions étant infructueuses, une application de forceps est tentée; mais l'on ne peut parvenir à placer la branche antérieure. Nous y renonçons et, avec l'aide de notre excellent confrère Porack, qui parvient à introduire le doigt de la main droite dans la bouche du fœtus et deux de sa gauche sur sa nuque, nous parvenons à opérer la flexion forcée de la tête, et, après quelques tractions énergiques, à la faire descendre dans le vagin. A ce moment, l'aide qui comprimait l'abdomen perçut une sorte de craquement, sensation qui a correspondu vraisemblablement avec le moment où s est produite soit la rupture de la dure-mère et de la fontanelle antérieure, soit la fracture de l'orbite, lésions que nous avons constatées à l'autopsie du fœtus et que nous décrirons dans un instant.

Finalement la tête fut extraite et l'accouchement terminé en une heure un quart. Inutile de dire que le fœtus était mort.

La femme fut délivrée sans la moindre difficulté. Le placenta était d'un quart plus considérable que d'habitude, à larges et épais mamelons. Le cordon était libre, assez gros et d'une longueur moyenne.

Les suites de couches furent excellentes, et cette femme sortait de l'hôpital le huitième jour et en parfait état de santé.

L'issue spontanée, pendant l'accouchement, du liquide de l'intérieur à l'extérieur du crâne dans les cas d'hydrocéphalie ne sont pas des cas très-rares. La sérosité se donne issue quelquefois par les yeux, le nez ou les oreilles; plus souvent, elle vient se collecter sous le cuir chevelu, de manière à permettre à la tête de s'allonger pour passer à travers la filière du bassin. C'est ce qui est arrivé dans notre cas, car il est certain que l'hydrocéphalie interne existait seule avant que nous pratiquions la version, tandis qu'à l'autopsie nous avons trouvé un vaste épanchement à l'extérieur des os du crâne.

Donc, sous l'influence des pressions diverses subies par la tête, pressions que la forme et les dimensions du bassin rendent forcément inégales et partielles, le liquide hydrocéphalique est sorti de la cavité des hémisphères dilatés, une déchirure s'est produite sur la dure-mère et la fontanelle antérieure, et le liquide s'est épanché à l'extérieur de la boîte osseuse sous le cuir chevelu. Alors la tête, sous l'influence des tractions opérées sur le siége, a pu s'allonger et commencer à s'engager. A ce moment, sans doute, la réduction des diamètres de la tête n'étant pas encore suffisante, l'apophyse orbitaire externe gauche a buté contre le promontoire et a été fracturée. Nous avons cru intéressant de la signaler, parce qu'elle s'est produite en dehors de toute application de forceps, par la seule pression du crâne contre les os du bassin normal. Il est juste de dire que, dans ce cas, l'amincissement des os du crâne explique leur fragilité plus grande et la production d'un accident généralement considéré, et à juste raison, comme très-rare.

Autopsie. — Fracture du crâne; hydrocéphalie congénitale; épanchement sanguin intra-rachidien; péritonite partielle; malformation des membres.

Le fœtus est atteint d'hydrocéphalie et présente une malformation des quatre membres; il pèse 5,500 gr.

Il mesure 55 centimètres du sinciput aux talons.

Il présente un embonpoint remarquable; seul, le cou paraît un peu amaigri et est parcouru par un sillon circulaire peu sensible dû à l'enroulement du cordon autour de cette partie.

La tête est volumineuse, mais cependant pas à un degré excessif. Elle est molle, mais il est facile de reconnaître entre le cuir chevelu et les parois du crâne un épanchement considérable. La palpation y fait sentir une fluctuation très-manifeste et une mobilité anormale des os du crâne. Ceux-ci font entendre lorsqu'on les comprime une sorte de clapotement particulier. Ces sensations sont donc bien différentes de celles qu'on avait éprouvées lors de l'introduction de la main dans l'utérus.

L'affaissement des os du crâne ne permet pas d'en apprécier les dimensions. L'augmentation paraît s'être faite surtout du côté du diamètre bi-pariétal, ce qui donne à la tête une forme plus arrondie que d'habitude. La circonférence passant par les extrémités du diamètre occipito-frontal mesure approximativement 40 centimètres.

La face présente son volume normal et contraste par sa petitesse relative avec l'augmentation du volume du crâne.

Le cuir chevelu étant incisé, il s'écoule par l'ouverture une assez grande quantité de sérosité, colorée en rouge par du sang. Ce liquide, examiné par M. Gaffard, interne en pharmacie, est riche en albumine et contient des phosphates et des chlorures.

La forme du crâne est régulière. On y remarque surtout la saillie des bosses pariétales. Les cavités ordinaires ne sont ni rétrécies, ni déformées; il n'y a pas d'exophtalmie. L'orbite gauche est le siége d'une fracture qui part du trou sus-orbitaire, s'étend d'abord directement en haut; puis, changeant brusquement de direction, se dirige en bas et en dehors et gagne en passant à travers la fossette temporale du frontal le bord inférieur de cet os. Les deux extrémités de cette solution de continuité sont réunies par un autre trait de fracture qui passe à travers la face orbitaire du frontal, de manière à limiter un fragment osseux comprenant l'apophyse orbitaire externe et intéressant la face orbitaire, la face antérieure et la fossette temporale du frontal.

Les os de la voûte du crâne sont amincis, atrophiés; leur diploé a disparu; ils sont translucides par le fait de la soudure des lames compactes. Ces os, pris en particulier et surtout les pariétaux paraissent plus larges qu'à l'état normal. Les os de la base paraissent normalement développés.

Les os ne sont pas séparés par des intervalles considérables. comme on le voit le plus habituellement dans l'hydrocéphalie congénitale. On ne trouve pas d'os wormiens. L'espace membraneux qui sépare les deux pariétaux n'a que 3 millimètres de largeur ; les fontanelles postérieures et latérales sont normales; seule, la fontanelle antérieure est considérable surtout dans sa moitié antérieure. Cette dernière membrane présente une déchirure par laquelle s'est sans doute échappé, pendant l'accouchement, le liquide céphalo-rachidien pour se collecter sous le cuir chevelu. L'ouverture correspond en effet avec une déchirure de la partie voisine de la dure-mère.

L'espace membraneux pariéto-frontal et la dure-mère étant incisés dans toute leur étendue transversale, la cavité crânienne est largement béante. A part la déchirure que nous venons de signaler, la dure-mère est saine dans toute son étendue. Ses replis sont au complet et normaux ; la tente du cervelet en particulier est normale et limite entre elle et l'apophyse basilaire de l'occipital un espace dans lequel nous sommes frappés de ne pas trouver le cervelet.

Les sinus contiennent un peu de sang liquide et nous ne trouvons rien sur leur trajet de nature à amener leur compression.

La cavité crânienne est à moitié vide et la base en est occupée par le cerveau et un liquide complètement semblable à celui que nous avons trouvé sous le cuir chevelu. L'encéphale se présente sous forme d'une masse molle complètement affaissée sur elle-même, quoique avant l'accouchement il dut manifestement avoir été distendu par la sérosité et s'appliquer exactement contre les parois du crâne.

Après avoir coupé les adhérences vasculaires et nerveuses qui réunissent le cerveau à la boîte crânienne et l'avoir étalé sur la table, il est facile de reconnaître dans cette masse molle les deux hémisphères cérébraux primitivement distendus par un liquide intraventriculaire. Cette distension a été poussée si loin que chaque lobe cérébral ne forme plus qu'une vaste coque fluctuante et molle, dont la paroi n'a que 3 millimètres d'épaisseur. On ne pourrait mieux les comparer qu'à deux vastes kystes juxtaposés qui, séparés l'un de l'autre par la grande scissure interhémisphérique, communiquent à leur partie inférieure et interne par les trous de Monro également dilatés.

La surface extérieure n'offre pas traces de circonvolutions, on n'y trouve aucune anfractuosité, même légère. Elle est d'une teinte rosée, un peu chagrinée et sillonnée par quelques vaisseaux rouges qui, de la base, montent en serpentant vers la partie supérieure. Nous n'avons pu détacher de cette surface aucune membrane. L'arachnoïde et la pie-mère, si elles existent, sont fusionnées avec la matière cérébrale atrophiée. Celle-ci est en effet amincie à tel point qu'elle est réduite, comme nous l'avons déjà dit, à une couche périphérique de 3 millimètres d'épaisseur, dans laquelle il n'est pas possible de distinguer la substance grise de la blanche.

Au fond de la scissure interhémisphérique, on voit un vaisseau antéro-postérieur bien développé accompagné d'un autre beaucoup moins considérable. Au dessous, on ne trouve aucun vestige du corps calleux; les parois internes des hémisphères dilatés, toujours parallèles et juxtaposés, y sont réunies par des filaments délicats qu'on déchire facilement. L'on voit alors, qu'en ce point, la paroi de chaque kyste n'est plus constituée que par une lamelle très-mince.

La surface intérieure des lobes cérébraux dilatés est blanche, lisse, sans trace de vascularisation et de granulation. On n'y trouve pas l'épendyme épaissi, comme on l'a signalé dans quelques cas d'hydrocéphalie. On n'y trouve aucun relief, et ce serait en vain qu'on chercherait la saillie ordinaire des couches optiques et des corps striés. Ces éminences, si elles ont existé à une certaine époque de la vie intra-utérine, sont complètement affaissées. Aussi la base du cerveau est-elle tout aussi amincie que sa convexité. C'est même le caractère qui nous paraît donner en partie à ce cas d'hydrocéphalie un intérêt tout particulier.

Les trous de Monro, par contre, sont facilement reconnaissables. Ils se présentent sur la paroi interne de chacun des hémisphères dilatés sous forme d'une ouverture de la grandeur d'une pièce de 1 franc et établissent entre eux une large communication. On y voit passer les plexus choroïdes qui se présentent sous forme de cordons jaunâtres.

En arrière des trous de Monro se trouve une surface déprimée, un peu jaunâtre. En ce point, la paroi de chaque hémisphère est très-mince et n'est constituée que par une sorte de membrane translucide.

Le bulbe paraît à peu près normal au niveau de sa paroi antérieure et inférieure; mais le plancher du quatrième ventricule est

élargi ; en outre, il ne présente pas de paroi supérieure, car nous verrons dans un instant que le cervelet est absent. C'est avec facilité qu'on introduit un stylet dans l'aqueduc de Sylvius. Il pénètre aisément jusque dans la cavité, en quelque sorte virtuelle, formée par l'adossement des deux membranes minces que nous venons de décrire en arrière des trous de Monro.

Cette cavité représente sans doute le ventricule moyen. Si l'on pousse le stylet plus loin, on pénètre à volonté dans les trous de Monro dans l'un ou l'autre des hémisphères distendus.

La protubérance a subi un arrêt dans son développement ; elle n'est représentée au-devant du bulbe que par deux petites saillies antéro-postérieures olivaires et parallèles, de 4 à 5 millimètres d'épaisseur, et séparées par un sillon. De leur extrémité antérieure partent deux cordons nerveux, juxtaposés et un peu divergents, qui représentent sans doute les pédoncules cérébraux. Ils n'ont guère que 3 à 4 millimètres d'épaisseur.

Les tubercules quadrijumeaux paraissent assez bien développés.

Quant au cervelet, au premier abord il paraît absolument absent ; mais, cependant, en examinant avec attention les parties voisines du bulbe, nous avons trouvé au-dessus du quatrième ventricule et en arrière des tubercules quadrijumeaux, un petit corps gros comme un pois, qui s'est laissé déplisser sous forme d'une membrane mince transparente. Il paraît vraisemblable que cette membrane formait primitivement la paroi d'un kyste qui, dans la suite, s'est rompu. Au niveau du point où cette membrane adhère à la partie supérieure du bulbe, on rencontre quelques parcelles de substance nerveuse (?) grisâtre, finement sillonnée dans le sens transversal, et qui sont peut-être des vestiges d'un cervelet atrophié.

La glande pituitaire est restée attachée à sa loge, lors de l'extraction du cerveau. Elle est volumineuse et sa cavité est dilatée.

Quant au septum lucidum, au trigone cérébral et quelques autres parties constituantes de l'encéphale, ils paraissent devoir être absents ou, du moins, il nous est impossible d'aller à leur découverte maintenant sans déchirer la pièce et sans compromettre le succès des recherches plus minutieuses qui seront faites après durcissement du cerveau.

Canal médullaire. — Pas d'épanchement de sérosité dans la

cavité arachnoïdienne ni dans le tissu cellulaire sous-arachnoïdien ; l'hydropisie occupe exclusivement la cavité crânienne.

Nous trouvons sur la pie-mère, à l'union des régions cervicales et dorsales de la moelle, un épanchement sanguin récent qui s'est produit sans doute sous l'influence des tractions énergiques qu'on a été obligé de faire pour terminer l'accouchement.

La moelle, au point de vue microscopique, ne présente rien de particulier à signaler.

Cavité abdominale. — On trouve des adhérences du côlon avec la vésicule du fiel et la face inférieure du foie. Ces adhérences sont facilement rompues et montrent, par leur peu de consistance, qu'elles sont le résultat d'une inflammation aiguë et récente du péritoine. Du reste, l'acuité de l'affection est encore attestée par l'embonpoint général du corps et le dépôt considérable de graisse dans le tissu cellulaire sous-cutané. Rien dans les antécédents, et l'état actuel de la mère ne peut nous donner la raison de cette péritonite partielle. Nous n'avons pu relever aucune anomalie des viscères abdominaux et aucun épanchement accidentel de liquides irritants sur la surface du péritoine.

Le côlon descendant, distendu par du méconium, descend comme à l'ordinaire dans le bassin pour se terminer par un rectum et un anus normaux.

L'œsophage et l'urèthre sont tous deux perméables.

Les membres inférieurs sont atteints de pied-bots. Les membres supérieurs paraissent assez bien conformés, mais les muscles fléchisseurs sont le siége d'une rigidité qui empêche de ramener les parties dans leur rectitude normale. (*Annales de gynécologie*, t. V, p. 253, 1876.)

Les os du crâne n'offrent que très-exceptionnellement une épaisseur considérable, nous en trouvons un exemple dans l'observation suivante communiquée à Dugès par Mme Legrand, sage-femme de la maternité de Paris et qui a été reproduite dans son mémoire sur l'hydrocéphalie.

Obs. V. — La nommée Teron, femme d'une forte constitution, âgée de 24 ans, enceinte pour la quatrième fois, ayant accouché déjà d'un enfant hydrocéphale avait eu une grossesse assez pénible. Le 3 mars 1824, le travail commença, et les membranes se rom-

pirent à cinq heures du soir. La tête était restée au-dessus du détroit supérieur, quoique la dilatation fût complète. Bientôt les douleurs cessèrent; elles ne s'étaient point réveillées le 4, à onze heures du matin.

Cette longue inertie engagea à terminer l'accouchement Ce fut une élève sage-femme qui en fut chargée; elle introduisit la main droite, sentit la face du fœtus à gauche et en arrière (deuxième position) pénétra jusqu'au fond de l utérus et saisit le pied gauche. Comme on éprouvait trop de difficulté dans la recherche, de l autre pied, on tira sur le membre amené au dehors, et l'on parvint sans beaucoup de peine à extraire comme en première position des pieds, la totalité du tronc. Il n'en fut pas de même de la tête qui se tourna dans la seconde position et résista à tous les efforts. Le forceps fut appliqué, il glissait sur cette tête ; le crochet mousse fut inutile. L'enfant était mort. Une heure après le professeur Dubois fit vainement de nouvelles tentatives à l'aide du même instrument : saisissant alors le crochet aigu, il le porta à droite et en avant du bassin et l'enfonça dans le côte gauche de la tête vers la fontanelle mastoïdienne. Aussitôt un liquide séreux s'écoula en abondance; la tête sortit, et l'on reconnut que le crâne avait été distendu par une hydrocéphalie considérable.

La fontanelle antérieure était fort large, les sutures peu écartées, mais *les os étaient fort étendus en largeur et aussi fort épais.*

L'enfant était du sexe masculin et du poids de sept livres.

La délivrance fut naturelle (observation V, du mémoire de Dugès).

Si dans quelques cas, le tronc des fœtus hydrocéphales est moins développé que normalement, le plus souvent son volume est proportionnel à l'âge de la grossesse, quelquefois même il est augmenté. L'assertion de Désormeaux et de Jacquemier qui disaient que le tronc du fœtus hydrocéphale était ordinairement maigre et peu développé, n'est que rarement confirmée.

L'observation de M. Golay que nous venons de rapporter, ainsi que d'autres que nous aurons à mentionner, tendent à faire admettre que le contraire est plus fréquent que ces auteurs ne semblent l'admettre. Outre cette aug-

mentation du tronc, certaines malformations, telles que des pieds bots, spina bifida, etc., accompagnent assez fréquemment l'hydrocéphalie.

L'observation suivante que nous devons à l'obligeance de M. le docteur Guéniot, est un exemple d'hydrocéphalie compliquée d'hydrorachis.

Obs. VI. — *Hydrocéphalie et spina-bifida. Rupture de la suture temporo-pariétale droite pendant l'accouchement. Extraction manuelle.* — Le 7 décembre 1861, naquit à la Maternité, d'une mère presque idiote, un enfant du sexe masculin, qui était affecté tout à la fois d'hydrocéphalie et de spina-bifida lombaire. Il se présenta par le siége et put être extrait à l'aide de simples tractions, quoique difficilement Il était à terme et mourut en naissant.

La tête de cet enfant était à peu près doublée de volume ; lorsqu'elle reposait sur un plan résistant, elle s'affaissait comme une vessie demi-pleine. A l'aide d'une ponction, je recueillis de son intérieur 390 grammes d'un liquide sanguinolent. Indépendamment de la cavité intra-cérébrale il en existait une autre, de formation récente, entre la surface extérieure du crâne et les téguments décollés. Ces deux cavités, qui recélaient le liquide, communiquaient entre elles à travers la suture fronto-pariétale droite largement déchirée. Cette rupture avait été produite, à n'en pas douter, pendant les efforts exercés sur l'enfant pour extraire la tête des parties maternelles ; et la poche sous-cutanée accidentelle, qui formait en dehors du crâne une sorte de *caput succedaneum*, reconnaissait la même origine. Le liquide encéphalique soumis, pendant les tractions, à une forte pression avait fini par rompre une suture et par s'épancher au-dessous des téguments. C'est même grâce à cette rupture et à la diminution qui en résulta dans le volume du crâne, que l'extraction put être obtenue sans de trop grandes difficultés. Le tissu cellulaire du cou était lui-même infiltré.

Quant à la substance cérébrale, elle était représentée par une coque, dont l'épaisseur de paroi mesurait de 6 à 10 millimètres et dont la cavité était unique. Le cervelet n'était pas reconnaissable, tant la substance encéphalique s'était altérée après l'évacuation du liquide.

Enfin, le canal rachidien, normal jusqu'à la première vertèbre lombaire, offrait une ouverture circulaire au niveau de la seconde;

et le liquide rachidien avait soulevé les téguments de la région lombo-sacrée de façon à y constituer une poche du volume d'un œuf de poule.

Quelques observations analogues rapportées par Chassinat ont été publiées par Wepfer, mais ces cas cependant sont rares.

Si les malformations se rencontrent fréquemment, on est étonné que l'hydrorachis ne soit pas plus souvent observée, comment se fait-il que le liquide accumulé dans les ventricules ne communique pas comme cela a lieu habituellement avec le tissu cellulaire lâche et filamenteux qui unit la pie-mère à l'arachnoïde? car on sait que le liquide sous-arachnoïdien est commun aux cavités encéphalique et rachidienne et qu'il peut facilement se porter de l'un à l'autre par l'intermédiaire du trou occipital et de l'ouverture postérieure du quatrième ventricule.

M. Archambault (1) étudia à cet effet trois cerveaux d'hydrocéphales, dans les trois cas le liquide était emprisonné dans la cavité des ventricules. « La membrane interne des ventricules très-épaissie présentait, dit-il, à la partie postérieure du troisième ventricule, au point où s'ouvre l'aqueduc de Sylvius, une disposition qui doit surtout attirer notre attention au point de vue de la démonstration qui nous occupe ; là, au lieu de pénétrer dans cet aqueduc pour le tapisser, on la voit passer sur son orifice sans s'y enfoncer et former ainsi un moyen d'occlusion, une barrière infranchissable entre le troisième et le quatrième ventricule et l'extérieur par conséquent.

Mais il est d'autres cas où le liquide ne gagne pas le rachis, sans que pour cela il existe une occlusion de l'aqueduc de Sylvius au point où je l'ai indiquée.

(1) Considérations sur l'hydrocéphalie, Société de biologie, janvier 1863.

Un grand nombre d'autopsies dans lesquelles l'aqueduc de Sylvius est signalé comme agrandi, témoignent que l'occlusion, s'il en existe une, doit être placée au-dessous du quatrième ventricule. Je suis convaincu, sans avoir eu l'occasion de confirmer ou de détruire cette idée, que dans les faits de cette nature, il y a occlusion de l'orifice auquel on donne le nom de trou de Magendie.

Une autre idée se présente également à l'esprit, c'est qu'il peut et doit se trouver des cas où les obstacles à la libre communication de l'intérieur avec l'extérieur n'existent nulle part, et que dans cette circonstance on aurait à la fois hydrocéphalie et hydrorachis. »

Le docteur Houel (1), en 1853, lut à la Société de biologie un mémoire sur deux observations de monstres ectroméliens (monstres dont les membres thoraciques ou abdominaux sont nuls ou presque nuls) et l'un d'eux était hydrocéphale. Si nous ne rapportons pas ici ce cas intéressant par la multiplicité des malformations accumulées sur le même fœtus, c'est que les détails sur les grossesses et les parturitions manquent complètement.

Nægele (2) publia en 1825 une observation d'hydrocéphalie ; l'autopsie fit découvrir existence d'une transposition complète des viscères abdominaux et thoraciques.

A côté de ces malformations multiples, on a cité quelques faits dans lesquels l'hydramnios coexistait avec l'hydrocéphalie. Une observation de Van Huevel qui sera citée plus à propos, alors que nous nous occuperons des moyens à employer lorsque le fœtus se présente par l'extrémité pelvienne, démontre très-bien la possibilité de cette coexistence.

(1) Mém. Société de biologie, p. 211, an. 1853.

(2) Nægele, Klin, Jahrb. Heidelberg, 1855, st. IV. *Arch. gén. de méd.*, 1826, t. XI, p. 123.

M. Depaul (1), dans ses leçons cliniques, dit également que l'hydramnios complique assez souvent l'hydrocéphalie.

Enfin, dans quelques cas rares, le cerveau se développe incomplètement, le liquide ne se trouve pas dans les cavités ventriculaires, mais à la périphérie de la masse encéphalique incomplète L'observation suivante, recueillie par M. Budin en est un exemple qui a récemment attiré l'attention des membres de la Société anatomique.

Obs. VII. — *Hydrocéphalie congénitale; arrêt de de développement de certaines parties du cerveau*, par M. Budin, interne des hôpitaux. — La nommée M..., sans profession, âgée de 24 ans, primipare, entrait à la Maternité le 30 mars 1875 à 10 heures du matin. Cette femme avait été très-régulièrement menstruée depuis l'âge de 13 ans. La dernière apparition des règles datait du 15-20 juin 1874. Pendant les deux premiers mois de sa grossesse elle eut de la céphalalgie et des vomissements ; par la suite elle ne présenta aucun accident.

Lors de son entrée à la salle d'accouchement, on constata une présentation du sommet en O. I. G. A. Le 30 mars, à une heure du soir, on rompit les membranes et l'accouchement spontané eut lieu à 5 heures ; l'expulsion fut pénible. L'enfant, qui était une fille pesant 3.900 grammes, avait une tête volumineuse présentant des diamètres anormaux. Le diamètre occipito-frontal mesurait 13 centimètres ; l'occipito-mentonnier 17 centimètres ; le bi-pariétal 10 centimètres 1/4 et le sous-occipito-bregmatique 10 centimètres 1/4. A la partie postérieure du crâne, les os étaient incomplètement ossifiés. Le placenta, qui était assez volumineux, présentait des dégénérescences fibro-graisseuses très-étendues qui occupaient le tiers environ du volume total de l'organe. Il y avait en outre dans un point à la surface fœtale du placenta, sous le chorion, de larges lamelles blanchâtres de fibrine. L'enfant vécut pendant quarante-huit heures ; il succomba le 1er avril dans l'après-midi, après avoir présenté les phénomènes ci-dessous rapportés : il n'a jamais tété ; mis au sein, il n'a jamais fait un mouvement pour prendre le mamelon. On fut obligé de lui donner le lait d'une

(1) *Gaz. des hôp.*, p. 127, 1873.

nourrice à l'aide d'une cuiller ; il déglutissait sans difficulté. Il but ainsi jusqu'au 31 mars dans la nuit ; mais à partir du 1er avril à 1 heure du matin, il ne voulut plus rien prendre, le peu de liquide soit lait, soit eau sucrée, qu'on essayait de lui faire avaler était immédiatement rejeté. L'enfant allait naturellement à la garde-robe ; il rendit son méconium.

Abandonné à lui-même, il poussait continuellement un gémissement plaintif, uniforme, espèce de cri hydro-encéphalique ; mais, dès qu'on le pinçait ou qu'on pouvait lui faire mal, il criait comme les autres enfants. Du reste la sensibilité était intacte chez lui, pincé légèrement ou même touché, il retirait ses membres et s'agitait, on n'a remarqué la paralysie d'aucune partie du corps.

L'autopsie fut faite le lendemain de sa mort. Les poumons, le cœur, l'estomac, le foie, les reins, la rate n'étaient le siége d'aucune lésion. L'ovaire droit était beaucoup plus volumineux qu'à l'état normal, il offrait les dimensions d'une noix et présentait plusieurs tumeurs semblables à celles que certains auteurs, M. Cullingworth, entre autres, citent comme étant des kystes de l'ovaire chez des nouveau-nés. Ces ovaires ont été examinés par M. de Sinéty, dont on connaît la grande autorité en pareille matière, et ses préparations démontrent qu'il s'agit tout simplement de vésicules de Graaf très-développées. Ce développement des vésicules de Graaf est, suivant lui, un fait fréquent chez les enfants nouveau-nés.

On essaie d'ouvrir le crâne à sa base avec une scie très-fine. A peine en avait-on donné quelques coups qu'un liquide limpide, d'un jaune clair, commença à s'écouler. On recueillit 950 grammes de ce liquide. La voûte crânienne ayant été enlevée, on constata la disposition suivante :

Le bulbe, la protubérance, les pédoncules cérébraux, les corps striés, les couches optiques ont atteint leur développement normal mais les deux hémisphères cérébraux ne sont représentés que par le lobe temporal et le lobe occipital, jusqu'à la scissure occipitale interne.

Les lobes frontaux et les lobes pariétaux, la voûte du corps calleux et le centre oval de Vieussens font complètement défaut. Le crâne était volumineux, mais on n'y voyait pas cet écartement considérable des os qu'on rencontre ordinairement chez les hydrocéphales. Le reste de la cavité crânienne était rempli de liquide céphalo-rachidien. La dure-mère et la pie-mère se reconnaissaient

facilement : distendues par du liquide à la partie antérieure, elles formaient, appliquées l'une contre l'autre, une grande poche qui s'appliquait elle-même exactement contre la paroi du crâne.

M. Duret dont on connait la grande compétence pour les questions d'anatomie pathologique du système cérébro-spinal donne de ce cas l'explication suivante :

« M. Budin, dit-il, m'ayant fait prévenir, j'ai pu examiner avec soin cette rare et singulière anomalie, et je crois pouvoir en donner l'explication suivante. L'intégrité du corps strié, des couches optiques et des lobes occipitaux ne permet pas d'adopter, pour ce cas particulier, la théorie ancienne de la distension des hémisphères par une quantité de liquide sécrétée anormalement dans les cavités ventriculaires. L'étendue de la lésion est en rapport avec les territoires vasculaires de la cérébrale antérieure et de la sylvienne. En recherchant ces deux vaisseaux à la base du crâne, on voit que les artères carotides primitives, quoique non oblitérées, sont d'un calibre très-petit, elles donnent naissance de chaque côté aux artères cérébrales antérieures et sylviennes, qui se ramifient aussitôt dans les membranes, et qui ne sont pas elles-mêmes plus volumineuses que les artères correspondantes du cerveau d'un fœtus de quatre mois. J'insiste sur ce fait qu'elles ne présentent pas les *arborisations* qu'on observe d'ordinaire sur ces circonvolutions du fœtus à terme; comme je l'ai démontrée, ces *arborisations* apparaissent seulement sur le cerveau du fœtus de quatre mois, et leur développement est en rapport avec celui de la substance cérébrale, et en particulier de la couche corticale des hémisphères.

Je pense donc qu'un maladie des membranes (congestion hémorrhagie, etc.), survenue à cette époque dans le champ de distribution des carotides, a été l'origine de cette malformation des hémisphères. Ce qui semble confirmer cette opinion, c'est que la face interne de la pie-mère, au niveau des lobes antérieurs, a conservé une teinte rouillée, analogue à celle des anciens foyers hémorrhagiques. A quatre mois les hémisphères cérébraux de l'embryon sont encore constitués par deux vésicules creuses. Il est digne de remarquer que le corps strié, quoique vascularisé par la sylvienne était épargné, mais ses artères lui viennent directement du tronc de la sylvienne, et ne rampent pas auparavant dans la pie-mère.

Il n'est donc pas étonnant que la maladie de cette membrane n'ait pas empêché le développement normal du corps strié.

C'est là, croyons-nous, une anomalie pathologique qui n'avait pas encore été décrite. (Extrait des Bulletins de la Société anatomique, p. 223, séance du 9 avril 1875.)

On trouvera peut-être que les details d'anatomie pathologique que nous avons donnés sont longs, et auraient pu être abrégés dans un travail essentiellement obstétrical, mais nous avons cru devoir y insister en raison de leur importance et parce qu'ils ne se trouvent pas dans les monographies ni dans les traités didactiques.

L'hydrocéphalie dans ses rapports avec la parturition.

L'accumulation de liquide dans la cavité crânienne doit par la distension que subissent les parois de la boîte osseuse amener bien souvent un obstacle à l'expulsion du fœtus; aussi le devoir de l'accoucheur est-il de rechercher avec le plus grand soin les signes qui lui permettront de reconnaître l'existence de cette affection si grave pour le fœtus et parfois si préjudiciable à la mère. Malheureusement les symptômes qui nous permettent de reconnaître l'existence de l'hydrocéphalie, alors que le fœtus est encore contenu dans la cavité utérine, sont si peu nets et si peu précis, que bien souvent le diagnostic de la maladie qui nous occupe ne se fait qu'alors que le travail est avancé ou terminé et que le fœtus est extrait plus ou moins lésé hors des voies génitales de sa mère.

Baudelocque avait, il est vrai, regardé comme facile le diagnostic de l'existence d'une pareille maladie, diagnostic qui, selon lui, pouvait être posé même par de « *jeunes praticiens* », mais il est probable que Baudelocque avait écrit ces lignes sous l'inspiration d'une expérience personnelle

acquise par l'observation d'un grand nombre de faits. Sans toutefois exagérer, comme l'a fait Delatourelle (1), les difficultés que le praticien éprouve à reconnaître l'hydrocéphalie, puisque d'après cet accoucheur « il n'appartient qu'aux maîtres de l'art de décider le cas ou un enfant est hydrocéphalique ; » nous croyons que le médecin ne doit rien négliger pour rassembler autour de lui les signes, quelque légers qu'ils soient, pour porter un diagnostic qui est si difficile dans la plupart des cas. Dans les 28 observations rapportées dans le mémoire de Chassinat, 17 fois l'hydrocéphalie fut méconnue, et cependant ces différents cas avaient été observés, la plupart, par les accoucheurs les plus distingués.

Quels sont donc *les signes* qui nous permettront de dire si le fœtus est atteint d'hydrocéphalie, alors qu'il se trouve encore dans le sein de sa mère ? Ai-je besoin d'insister sur l'hérédité, les grossesses antérieures terminées par la naissance d'enfants hydrocéphales ? Evidemment, vu la rareté des cas, ces renseignements seront d'une importance secondaire. Il en est de même de coups ou traumatismes divers essuyés par la mère pendant la gestation. Que de femmes ont eu à subir des mauvais traitements, que de femmes ont fait des chutes pendant le cours de leur grossesse, sans que pour cela elles aient accouché d'enfants hydrocéphales! Evidemment ces moyens que l'on a voulu faire servir pour établir le diagnostic de l'existence de l'hydrocéphalie ne sont qu'illusoires.

Le volume du ventre, soit avant, soit après l'évacuation des eaux de l'amnios, peut fournir quelques signes plus utiles. En effet, si l'examen du ventre ne peut pas nous donner une certitude absolue, il peut nous être de quelqu'utilité et mérite d'être pris en considération, « car, dit

(1) Art des accouchements, Paris 1787, t. I, p. 186 note.

M. Chassinat (1), dans les cas de ce genre, cas très-difficiles, rien ne devant être rejeté, il sera sage de ne pas négliger cet examen comme pouvant fournir au diagnostic quelques données qui, réunies à d'autres, pourront avoir une certaine valeur, que seules, elles ne sauraient avoir. »

Nous verrons en effet que, grâce aux procédés d'exploration que nous possédons, *le palper*, dont les récents perfectionnements nous sont d'une grande utilité, le *toucher* et l'*auscultation*, nous donneront, je ne dirai pas une certitude absolue, mais une certaine présomption, et que par le contrôle mutuel de ces divers modes d'investigation, nous pourrons arriver parfois à reconnaître l'existence de l'hydrocéphalie ; dans d'autres cas, au contraire, le diagnostic sera à peu près impossible.

L'observation suivante, que M. le Dr *Guéniot* a bien voulu nous communiquer, montre combien il est quelquefois difficile à un accoucheur très-expérimenté d'arriver à reconnaître l'existence de l'hydrocéphalie.

Obs. VIII. — *Observation d'hydrocéphalie. Grande difficulté du diagnostic. Rupture soudaine de l'œuf, suivie d'une hémorrhagie très-abondante*, etc.—En mai 1877, je fus appelé, dit M. le Dr Guéniot, à Montreuil-sous-Bois, près d'une paysanne très-robuste et chargée d'embonpoint.

On m'apprit qu'elle touchait au terme de sa quatorzième grossesse, et que deux jours auparavant, elle avait perdu une quantité énorme de sang « un plein seau » affirmait-on. De fait cette femme était extrêmement anémiée. Sujette à de fréquentes défaillances, et presque privée de connaissance, elle était, de plus, affectée d'un œdème généralisé ; n'ayant pu obtenir d'urine, j'ignore si ce dernier dépendait de l'albuminurie. Pouls à 116 ; plusieurs petits frissons dans la journée ; suintement fétide d'un liquide sanguinolent à travers la vulve. Un tampon, appliqué par la sage-femme, à la suite de la perte, avait été récemment retiré.

A la palpation, je trouve l'utérus très-ferme, rétracté et moins

(1) Mémoire cité page 589.

volumineux qu'il ne l'est habituellement à terme. Les eaux se sont écoulées au moment de l'hémorrhagie, ce qui explique l'abondance excessive du liquide expulsé ; la matrice ne paraît plus en renfermer. Très-incliné du côté droit, cet organe contient des masses dures et mobiles, dont il est difficile de se rendre bien compte. Elles ressemblent à des fibroïdes (l'une d'elles surtout, qui est très-volumineuse et occupe le flanc droit). Il me paraît plus probable, toutefois, qu'elles ne sont autres que les parties fœtales. Les mouvements de l'enfant, qui avaient été très-nettement perçus depuis environ cinq mois, ont complétement cessé à partir de la perte sanguine.

A l'auscultation, aucun bruit fœtal; des borborygmes et le retentissement des bruits cardiaques de la femme s'entendent seuls dans toute la région abdominale.

Au toucher, col utérin volumineux, entièrement ramolli et largement échancré à gauche. Il est court et ouvert, mais non encore effacé. Au-dessus de l'orifice interne, je perçois une masse demi-molle et unie, qui ne me paraît être ni le placenta ni le crâne. L'extrême embonpoint de la patiente et la profondeur des parties ne me permettent d'ailleurs que d'effleurer du doigt ce corps entièrement situé au-dessus du détroit supérieur. Aucune partie fœtale n'est engagée dans le petit bassin. Pas de contraction utérine ; nulle apparence de travail.

Avec ces éléments restreints quel diagnostic formuler? J'avoue que mon embarras fut grand à cet égard. La grossesse ne pouvait être douteuse ; mais, évidemment, ce n'était pas une grossesse ordinaire. Je songeai à une grossesse gémellaire, à une grossesse compliquée de fibroïde utérin ou à l'existence d'un fœtus hydrocéphale. Je ne parle pas de la perte sanguine qui, sans doute, était due à un décollement partiel du placenta, que ce décollement fût la conséquence d'une insertion vicieuse ou d'une déplétion brusque de la matrice par le fait de la rupture de l'œuf. En réalité, j'inclinai à penser qu'il s'agissait d'une grossesse compliquée de tumeur fibreuse. Un renseignement, très-implicitement donné, rendait cette supposition des plus probables. La malade, en effet, était affectée, depuis six ans, d'une perte sanguine presque continue, et qui n'avait cessé que dans le second mois de sa grossesse. Mais, comme la thérapeutique à suivre me semblait fort claire, je m'en tins, faute de mieux, à la donnée pratique, sans m'astreindre à préciser un diagnostic nécessairement incertain. En me retirant,

je conseillai, dès lors : 1° de ne rien tenter provisoirement et d'attendre que la matrice fût entrée en travail ; 2° de relever les forces à l'aide d'aliments liquides, (bouillons, potions, lait, vin, eau-de-vie) ; 3° de lutter contre les effets de l'infection à l'aide d'injections répétées de permanganate de potasse et par l'administration du sulfate de quinine ; 4° enfin de surveiller le retour de l'hémorrhagie avec un tampon tout prêt, etc.

Ma visite avait lieu le 7 mai. Deux jours après, mon ami, M. J. Blaise, pharmacien à Montreuil, m'écrivait ce qui suit :

« Vers quatre du soir, le 8 mai, nouvel accès de fièvre très-intense, accompagné de perte de connaissance. Comme la matinée avait été bonne, on s'était abstenu d'administrer le sulfate de quinine. Plusieurs injections ont été faites dans la journée.

« Vers huit heures du soir, le travail s'est déclaré et a paru marcher assez activement pour faire espérer une bonne terminaison. Mais, au lieu d'une tête ordinaire, il s'est présenté un hydrocéphale extrêmement développé. L'expulsion de la tête s'accomplit néanmoins sans trop de peine ; ce furent les épaules qui opposèrent le plus d'obstacle, et le médecin dut les extraire à l'aide d'un crochet. L'enfant était très-volumineux et, à part l'hydropisie crânienne, bien conformé. Sa sortie fut immédiatement suivie d'une expulsion de gaz très-fétides qui n'avaient pu se faire jour. Dix minutes après, la malade s'éteignait doucement ; il était dix heures et demie du soir. »

Ici, la mort a dû être le résultat de l'épuisement causé par l'hémorrhagie et surtout de l'infection putride qui s'en est suivie. La fatigue du travail n'y concourut vraisemblablement que pour une faible part.

« On trouvera sans doute, ajoute M. Guéniot, que cette observation laisse beaucoup à désirer, mais, c'est ainsi que trop souvent, dans la pratique non hospitalière, les faits se présentent pleins de lacunes et d'incertitudes L'exemple que je viens de rapporter peut, du moins, servir à montrer combien, dans un examen unique, le diagnostic de l'hydrocéphalie est parfois difficile. Chez cette femme, ainsi que l'on a pu en juger, des circonstances exceptionnelles rendaientpresque nécessairement infructueux les

divers modes d'exploration. Ainsi, l'œdème et l'embonpoint de la paroi abdominale obscurcissaient considérablement les résultats de la palpation ; l'auscultation ne fournissait aucune donnée importante, et le toucher lui-même se trouvait singulièrement entravé par l'épaisseur énorme du périnée, en même temps que par l'étroitesse de l'ouverture utérine. Après coup, je suis porté à croire que le corps demi-mou, que mon doigt était parvenu à effleurer dans le toucher, n'avait été autre que le crâne du fœtus au niveau d'une fontanelle ou d'une suture ; mais je n'oserais l'affirmer. Même à l'heure actuelle, j'estime que tout praticien, si exercé qu'il fût, ne pourrait encore, dans des conditions semblables, diagnostiquer avec certitude l'hydrocéphalie. Cette maladie, en tant qu'elle fait obstacle à l'accouchement, est donc parfois d'autant plus redoutable qu'elle semble davantage se soustraire aux investigations de l'accoucheur. Comme elle n'est pas absolument rare, il convient de ne jamais la négliger dans la recherche des causes de dystocie fœtale. »

Présentations. — Losque nous compulsons ces diverses statistiques, un fait mérite d'attirer notre attention : c'est la fréquence relativement considérable des présentations du siége, alors que le fœtus est atteint d'hydrocéphalie.

On sait, en effet, que si le fœtus est bien conformé et que le bassin est normal, 19 fois sur 20 la présentation du sommet a lieu. Tandis que d'après M. le Dr Pinard, dont la statistique porte sur 100,000 accouchements, la proportion des présentations de l'extrémité pelvienne chez les femmes à terme, dont les fœtus sont normaux, serait de 1 sur 70, M. Chassinat a fait le relevé des diverses présentations dans les 28 cas qu'il a rapportés, et a trouvé que si dans les cas d'hydrocéphalie du fœtus, la tête se présente plus souvent que les autres parties du corps, comme cela

a lieu dans les accouchements ordinaires, il s'en faut de beaucoup que ce soit dans la même proportion ; ainsi, au lieu de 19 fois sur 20, comme dans les accouchements ordinaires, ce n'est que 21 fois sur 28 ou 15 fois sur 20 que la tête se présenterait dans les cas d'hydrocéphalie.

Quant aux présentations de l'épaule, lorsque le fœtus est hydrocéphale, elles sont d'une extrême rareté, nous n'avons pu en trouver que deux exemples; nous ne les relaterons qu'à titre de curiosité ; les présentations de l'extrémité céphalique et celles de l'extrémité pelvienne sont, comme nous verrons plus loin, les seules qui doivent surtout fixer notre attention, car les présentations transversales doivent toujours être ramenées à celles-là pour que l'accouchement soit possible.

Si nous réfléchissons aux causes des présentations, si nous étudions la forme de la matrice et celle du fœtus atteint d'hydrocéphalie, et si nous les comparons entre elles, la proportion des présentations du siége dans ces cas, loin de nous étonner par sa fréquence, nous étonnera par sa rareté. Chez l'enfant hydrocéphale, la grosse extrémité de l'ovoïde se trouve représentée par la tête, tandis que chez l'enfant bien conformé, c'est l'extrémité céphalique qui figure le pôle le moins développé, d'autre part la forme de la matrice, qui, ainsi que cela a été démontré dans une thèse soutenue en 1839 à la faculté de médecine de Strasbourg, commande la présentation du fœtus, représente en général un ovoïde dont la grosse extrémité se trouve à la partie supérieure. Or, en vertu de la loi qui régit l'accommodation du fœtus dans la cavité utérine, loi si nettement formulée par le professeur Pajot (2), à savoir que : « Quand un corps solide est contenu dans un autre,

(1) F. J. Herrgott. Essai sur les différentes variétés de forme de la matrice pendant la grossesse et l'accouchement, Srasb. 1839.

(2) Art. Accouchement, in Dict. encycl. des sc. méd., t. II, p. 384.

si le contenant est le siége d'alternatives de mouvements et de repos, si les surfaces sont glissantes et peu anguleuses, le contenu tendra sans cesse à accommoder sa forme et ses dimensions aux formes et à la capacité du contenant. » On voit que la grosse extrémité de l'ovoïde d'un fœtus hydrocéphale, la tête, si toutefois elle est très-volumineuse, devrait, pour ainsi dire, toujours s'inscrire dans la partie la plus considérable, la partie supérieure de la cavité utérine. Il est possible que les exceptions nombreuses à cette loi, exceptions qui sont représentées par les cas où la tête du fœtus hydrocéphale se trouve en rapport avec le détroit supérieur, soient le résultat de la mollesse particulière de l'extrémité céphalique qui n'est pas suffisamment sollicitée par les parois utérines à s'accommoder avec la forme de sa cavité. Il serait également intéressant de connaître le volume de la tête, alors que celle-ci se présente et de le comparer à celui qu'elle mesure alors que cette extrémité céphalique occupe le fond de l'utérus. Malheureusement les observations que nous possédons ne nous permettent pas d'établir cette comparaison.

Comme les signes qui permettent de reconnaître ou de soupçonner l'existence de l'hydrocéphalie, la marche de l'accouchement, le traitement à employer diffèrent suivant que le fœtus se présente par la tête ou par le siége ; nous diviserons notre étude en deux parties, nous examinerons successivement ce qui se passe et quelle est la conduite à tenir dans l'une et l'autre de ces présentations, en commençant par celles que l'on observe le plus fréquemment, les présentations de l'extrémité céphalique.

A. *De l'hydrocéphalie dans les présentations du sommet.*

Si nous interrogeons les différentes observations d'accouchements d'enfants hydrocéphales qu'il nous a été

possible de parcourir, que le fœtus soit représenté par le sommet ou par le siége, nous ne trouvons en général que des détails tout à fait insuffisants sur la marche de la grossesse. Presque toujours, la relation des faits observés ne commence qu'au moment où ont surgi les difficultés pour l'expulsion du produit de conception. Nous serons donc forcément fort bref sur les phénomènes constatés pendant la grossesse. A part quelques troubles fonctionnels peu nets et peu précis, qui se trouvent mentionnés dans les rares observations qui parlent de l'état de la femme pendant la gestation, nous ne trouvons rien dans l'histoire de ces grossesses qui nous permette de croire qu'on avait pu penser à l'existence d'une hydrocéphalie. Cependant dans l'observation publiée par le Dr Chamisso, que nous rapportons plus loin (voy. obs. XXXI) et dans laquelle, par extraordinaire, on trouve l'histoire de la grossesse, on mentionne que la femme eut beaucoup à souffrir d'un œdème considérable des membres inférieurs qui ne tarda pas à se généraliser. L'analyse de l'urine montra que cet état était dû à une albuminurie. Dans un autre cas, dont l'observation a été recueillie par le Dr Ribemont (obs. XXXV) des nausées, des lipothymies et des troubles digestifs avaient compliqué la grossesse ; ces différents états morbides n'ont, on le voit, rien de bien caractéristique, mais il en est un autre, produit par la distension exagérée des parois utérines qui aura une certaine importance. En effet l'œdème sus-pubien que l'on constate fréquemment dans les grossesses gémellaires, ainsi que l'a fait remarquer M. le professeur Depaul, qui existe également dans certains cas d'hydramnios, s'observe aussi quelquefois alors que le fœtus est hydrocéphale. L'observation recueillie par M. Ribemont dans le service de M. le Dr Tarnier à laquelle nous faisions allusion il y a un instant en est un exemple très-net. Ainsi,

à part des phénomènes de compression qui existent alors que l'utérus est distendu d'une manière anormale soit par plusieurs enfants, soit par une quantité exagérée de liquide amniotique, soit par un fœtus hydrocéphale, nous ne trouvons, jusqu'à présent, aucun signe qui nous permette de soupçonner l'existence de la maladie que nous étudions. Le palper, grâce aux récents perfectionnements dont ce mode d'exploration vient d'être l'objet, nous permettra parfois, de reconnaître la présence d'une tête hydrocéphale située au-dessus du détroit supérieur. En effet, si l'utérus n'est pas trop fortement distendu par une accumulation anormale de liquide amniotique, ou par une tête trop volumineuse, en un mot, si l'utérus est encore dépressible, de façon à permettre à l'explorateur de délimiter la forme et le volume du corps contenu dans sa cavité, on pourra, en sentant au-dessus des pubis une tumeur dure, très-volumineuse et arrondie, diagnostiquer, ainsi que l'a fait M Tarnier, l'existence d'une hydrocéphalie (obs. XXXV). Après avoir constaté la présence de cette tumeur dure et volumineuse au-dessus de l'aire pelvienne, l'explorateur trouvera l'autre extrémité de l'ovoïde fœtal, le siége, au fond de la cavité utérine. Inutile d'insister sur les différents signes qui permettront à l'accoucheur de reconnaître le siége, cette partie du fœtus étant normalement constituée, les signes qui en révèleront la présence seront les mêmes que dans les grossesses normales. La disproportion qui existe entre la tête et les fesses permettra de soupçonner l'existence d'un hydrocéphale.

L'auscultation, pourra, elle aussi, donner de précieux renseignements. A deux reprises différentes, M. Blot put, au moyen de l'auscultation obstétricale diagnostiquer, pendant son internat à la Maternité, la présence de fœtus hydrocéphales dans l'utérus. « En effet, dit-il (1) deux

(1) Mémoires, Société de biologie, t. V, p. 86, 1854.

fois, dans des cas d'hydrocéphale, assez volumineuses pour mettre obstacle à l'engagement de la tête au détroit supérieur, j'ai constaté que le *maximum d'intensité* des bruits du cœur fœtal, répondait à un point très-élevé de l'abdomen : une fois, au niveau de l'ombilic, une autre fois, un peu au-dessus de ce point, c'est-à-dire à la hauteur à laquelle on le perçoit d'ordinaire dans les présent tations de l'extremité pelvienne. En même temps, le toucher faisait reconnaître les signes d'une présentation de l'extrémité céphalique. »

... « On pourra donc, par la réunion des données que je viens d'indiquer : présentation du sommet reconnu par le toucher, coïncidant avec le maximum des bruits du cœur au niveau ou même un peu au-dessus de l'ombilic, on pourra, dis-je, être presque certain qu'on a affaire à une tête volumineuse et très-probablement à un hydrocéphale. L'hydrocéphalie est, en effet, la cause de beaucoup la plus fréquente, de l'augmentation de volume de la tête fœtale. »

« Pour que ce signe, ait toute sa valeur, ajoute M. Blot, il faut préalablement s'être assuré de la bonne conformation du bassin. Le défaut d'engagement de la tête, peut, en effet, dépendre aussi bien de l'étroitesse du bassin que du volume trop considérable de la tête. »

Les *recherches* si remarquables *sur l'anatomie topographique du fœtus* que M. le Dr Ribemont (1) vient de publier dans sa thèse inaugurale, montrent que le cœur d'un fœtus bien conformé contenu dans la cavité utérine est situé à égale distance de ses deux pôles. Or, si l'une de ces extrémités prend un développement exagéré, alors que l'autre extrémité conserve son volume normal, le cœur ne se trouvera plus à égale distance des deux pôles

(1) Thèses de Paris, 1878, n° 203.

de l'ovoïde fœtal, mais sera plus rapproché de l'extrémité normalement développée, le siége. Le maximum des bruits du cœur, chez un hydrocéphale, sera donc situé plus près de l'extrémité pelvienne que de l'extrémité céphalique.

On devra donc entendre les bruits du cœur un peu au-dessus du niveau de l'ombilic, parce que la tête trop volumineuse ne plonge pas dans l'excavation, comme l'a démontré M. Blot, parce que le cœur se trouve dans ces cas plus rapproché de l'extrémité pelvienne, ainsi qu'il résulte des recherches de M. Ribemont.

Le toucher, ce moyen d'exploration si précieux, ne donnera, le plus souvent, pendant la grossesse, que des résultats négatifs. La tête, maintenue par son volume au-dessus du détroit supérieur, ne sera que très-difficilement atteinte par le doigt de l'accoucheur, qui souvent même ne pourra reconnaître la région fœtale qui se présente.

Mais, pendant le travail, alors que les membranes sont rompues, et que le liquide amniotique, s'est écoulé le diagnostic pourra parfois être facilement posé. Le doigt sentira une poche fluctuante; l'accoucheur, au premier abord, pourra croire à l'existence d'une poche des eaux, mais en examinant avec attention, au lieu d'une membrane lisse et satinée, il trouvera une membrane à la surface de laquelle existent des cheveux. Continuant son investigation, il ne tardera pas à sentir une surface parcheminée, les os du crâne aminci qui limitent les sutures considérablement distendues.

Pendant les douleurs, la peau du crâne se tendra davantage et reviendra plus flasque pendant leur intervalle. Dans ces cas, l'existence de fontanelles distendues, la présence d'os amincis permettent à l'accoucheur de diagnostiquer parfois facilement l'hydrocéphalie.

Cependant, il peut arriver qu'une erreur soit commise ; on a pris le crâne distendu par du liquide pour la poche des eaux, et, comme le travail n'avançait pas, on ponctionna ce que l'on prenait pour les membranes, une quantité considérable de liquide s'écoula, et l'on fut tout étonné de voir cette ponction rapidement suivie de l'expulsion d'un fœtus hydrocéphale, dont on avait, par erreur, perforé les parois crâniennes. L'observation suivante, empruntée à Baudelocque, en est un exemple.

Obs. IX. — *Hydrocéphalie ; présentation du sommet ; perforation par erreur de la paroi crânienne.* — Une infortunée qui, depuis deux jours, se livrait vainement aux efforts de l'accouchement, accusant sa sage-femme d'ignorance, en fit appeler une autre de qui elle reçut, en effet, des secours plus efficaces. Trouvant à l'orifice de la matrice une tumeur molle et flasque, qui se durcissait pendant la douleur, se persuadant que les membranes étaient encore entières, que la femme en travail n'avait rendu que de fausses eaux, cette seconde sage-femme essaya, mais inutilement, d'ouvrir cette poche avec le doigt, y plongea ensuite la pointe de ses ciseaux et donna issue, par ce moyen, aux eaux qu'elle regardait comme celles de l'amnios ; après quoi, la tête de l'enfant s'engagea, mais sous une forme tellement extraordinaire, qu'elle en fut elle-même déconcertée, et fit demander un accoucheur, qui constata la naissance d'un enfant hydrocéphale dont je conserve le squelette. (Baudelocque, t. II, page 235.)

Il est probable que, si la sage-femme dont parle Baudelocque avait pratiqué le toucher avec plus de soin, elle aurait trouvé, à la surface de cette poche qu'elle croyait à tort être celle des eaux, quelques cheveux qui lui eussent indiqué la nature de la tumeur et qui l'eussent empêchée de commettre une pareille erreur.

Malheureusement, l'erreur ne peut pas toujours être si facilement évitée. Il est des cas, rares il est vrai, où l'espace distendu entre les os s'est ossifié prématurément et où les sutures ne se distinguent pas de celles d'une tête

normale, où les os ne sont pas minces, mais épais et résistants, où la mollesse et la fluctuation manquent complètement. Diagnostiquer la présence d'un liquide dans une cavité crânienne ainsi ossifiée devient un problème que le clinicien sera incapable de résoudre avec le toucher seul ; le palper et l'auscultation pourront, dans ces cas anormaux et heureusement très-rares, être d'une utilité plus considérable.

Quelquefois, ainsi qu'on le verra prochainement, une tuméfaction séro-sanguine peut masquer plus ou moins complètement l'existence de l'hydrocéphalie et rendre le diagnostic difficile.

Cependant, malgré les signes que nous venons d'énumérer, bien souvent la marche seule du travail permettra à l'accoucheur de soupçonner l'existence d'une hydrocéphalie, surtout si la parturiente a déjà mis au monde des enfants à terme, vivants et bien conformés. En effet, ainsi que Simpson l'a écrit, on peut établir d'une manière générale que lorsqu'une femme, qui, jusque-là, avait mis au monde des enfants bien conformés, a des contractions énergiques, longues et impuissantes à faire franchir à la tête le détroit supérieur, on peut soupçonner une augmentation de volume de celle-ci, augmentation dont la cause réside le plus souvent dans une hydrocéphalie.

L'influence de l'hydrocéphalie sur le cours de l'accouchement, ainsi que Spiegelberg (1) l'a démontré, n'est pas toujours la même. Il est des cas qui se terminent facilement et spontanément, ce sont ceux qui rentrent dans la première catégorie, établie par Dugès dans son mémoire, qui a été déjà cité plusieurs fois. Mais il est d'autres cas où le travail est beaucoup plus pénible, où la femme ne parvient qu'après beaucoup de souffrances à expulser le fœtus.

(1) Lehrbuch der Geb. Pathol. des Geb., § 534, 1877.

L'observation suivante, qui a été publiée par le professeur Stoltz, est un exemple de ces expulsions spontanées, auxquelles nous faisons allusion et dans laquelle l'accouchement s'est terminé grâce à la production de ce que l'on a appelé hydrocéphalie externe. L'expulsion de la tête eut lieu après la rupture spontanée de cette poche pleine de sérosité située au devant des os du crâne.

Obs. XI. — *Hydrocéphalie. Présentation du sommet. Accouchement spontané*, par le professeur Stoltz. — Une fille E. Nelf, de Gerstheim, sourde, goîtreuse et crétine, âgée de 30 ans, bien constituée, mais vivant misérablement, est entrée, le 1er novembre 1850, à l'hôpital de Strasbourg, pour y faire ses couches. En 1844, elle avait accouché très-péniblement, mais spontanément, au bout de cinq jours de travail, d'un enfant qui survécut. Cette fois, elle se croyait enceinte de sept mois, cependant elle présentait un développement considérable du ventre que l'on attribua à une grande quantité d'eau dans l'œuf.

Le lundi 30 décembre, le travail se déclara; pendant toute la nuit des douleurs agaçantes tourmentèrent la femme sans que pour cela le travail avançât beaucoup. A huit heures du matin, pendant une contraction, le membranes se rompirent et il s'écoula une immense quantité d'eau. En explorant par le vagin, on crut reconnaître une présentation de la tête.

Le fœtus faisait de temps en temps un mouvement, et l'auscultation permettait d'entendre au côté droit de la matrice des battements réguliers, redoublés et fréquents.

A dix heures, je fus appelé par la sage-femme en chef, attendu qu'il lui semblait que derrière une poche à parois très-épaisses, elle sentait de petites parties du fœtus qui annonçaient une présentation anormale.

En touchant par le vagin, je reconnus que la partie qui y faisait saillie, bien tendue, comme une poche membraneuse pendant les les contractions et molle pendant le repos de la matrice, avait cependant des parois beaucoup plus épaisses et de plus était recouverte de petites inégalités que je n'eus pas de peine à reconnaître pour des cheveux. En poussant le doigt explorateur aussi haut que possible et refoulant la poche aqueuse, je tombai sur des parties solides, qu'à leur conformation et à leurs anfractuosités je reconnus pour être les os du crâne disjoints et mobiles.

Je conclus de cet examen qu'on avait pris le cuir chevelu distendu par de la sérosité pour une nouvelle poche des eaux, et les os du crâne anguleux et mobiles pour de petites parties du fœtus, que celui-ci était mort et dans un état de décomposition avancée.

Mais comme on croyait avoir constaté l'existence de battements redoublés, je voulus contrôler cette assertion. A mon grand étonnement, je trouvai des battements très-distincts à droite, là où ils avaient été entendus par la sage-femme en chef et par les élèves. Le fœtus était donc vivant.

On pouvait donc supposer une grossesse gémellaire et un fœtus vivant et un autre mort, ce dernier se serait présenté le premier au passage; mais depuis l'écoulement des eaux, la matrice s'était tellement rapetissée, qu'on ne pouvait pas s'arrêter longtemps à cette supposition Alors me vint l'idée que l'enfant pouvait être atteint d'hydrocéphalie.

La patiente étant multipare, les douleurs étaient fréquentes et énergiques, je voulus attendre leur effet sur le travail et je restai simple observateur.

La poche formée par le cuir chevelu fut bientôt poussée jusqu'entre les lèvres de la vulve. Alors nous pûmes nous convaincre par la vue que je ne m'étais pas trompé quant à cette partie de mes supositions. Peu à peu cette poche distendit la vulve et le périnée, et tout à coup, pendant que nous étions à regarder attentivement ce qui se passait, il se fit une explosion et nous fûmes littéralement inondés d'eau. Le cuir chevelu s'était crevassé, et une quantité de sérosité d'un litre à peu près fut projetée sur les personnes qui se trouvaient près du lit.

Immédiatement après, la tête fut expulsée et nous pûmes voir qu'en effet nous avions affaire à un hydrocéphale. C'était au côté gauche, vers la petite fontanelle que le cuir chevelu s'était fendu.

Le tronc suivit bientôt ; après la sortie de l'enfant nous constatâmes que le cœur battait encore, et pendant un quart d'heure il y eut des inspirations suivies d'expirations lentes et prolongées.

Cet enfant était bien développé, long de 48 centimètres et pesait encore 2,800 grammes quoique le crâne ne renfermât que quelques portions de cerveau (la base).

A la région dorso-lombaire on voyait les traces d'un spina-bifida, mais il n'y avait pas de tumeur.

La délivrance fut naturelle (Stoltz, Mémoires de la Société de médecine de Strasbourg; Gazette médicale de Strasbourg, 20 sept. 1851).

On a beaucoup discuté pour expliquer la formation de cette poche externe, qui se trouve à la périphérie des os du crâne, alors qu'il existe une hydrocéphalie interne. Cazeaux a fait, à ce sujet, plusieurs hypothèses pour chercher à expliquer la formation des deux collections liquides ; la seule admise aujourd'hui est celle qui regarde l'hydrocéphalie externe comme étant le résultat des contractions utérines, ou des pressions, ou tractions exercées par l'accoucheur. Sous cette influence, une certaine quantité de liquide contenu dans l'intérieur du crâne (l'hydrocéphalie interne existant seule avant le travail), passe à travers une fissure produite ainsi artificiellement, s'épanche en dehors de la cavité crânienne de manière à former une tumeur surajoutée à la surface de la tête. Quelquefois, comme dans le cas que nous venons de rapporter, ce kyste se rompt, et l'accouchement peut se terminer, bien qu'une certaine quantité de liquide soit encore contenue dans l'intérieur du crâne. Si ce liquide ne s'épanche pas tout entier, c'est que, par suite de la compression exercée par le forceps ou les contractions utérines, les rapports entre la fissure et l'encéphale n'étant plus les mêmes, l'oblitération se produit.

Mais il n'en est pas toujours ainsi, et les cas d'expulsion spontanée, alors que la tête a un volume considérable, sont relativement très-rares. Ce que l'on observe le plus souvent, ce sont des contractions extrêmement douloureuses qui durent quelquefois pendant plusieurs jours sans que, pour cela, le travail avance beaucoup. Osiander (1), qui avait parfaitement observé la marche de l'accouchement, alors que la tête du fœtus était hydrocéphale, s'exprime à ce sujet en ces termes : « La tête reste pendant les plus fortes douleurs comme une balle élastique au-

(1) Handbuch der Entbindung'skunst, t. III, p. 354. Tubingen, 1833.

dessus de l'entrée pelvienne, ne se fixe pas et n'avance pas davantage. Dans les cas graves où la tête atteint la circonférence de celle d'un adulte et contient jusqu'à quatre litres de sérosité, l'accouchement est impossible aussi longtemps que l'eau ne s'écoule pas ou n'est pas extraite. Toutefois, la terminaison est variable : ou bien la tête reste pendant des journées, sous l'influence de fortes contractions, au-dessus de l'entrée pelvienne, comme une vessie remplie et si tendue que parfois on ne distingue plus les os, ou bien elle s'allonge et s'enclave dans le canal pelvien, ou bien la tête, allongée, sort des parties génitales et la face reste à l'entrée du pelvis; ou bien, encore, la tête crève, ordinairement à la base du crâne, et le liquide s'écoule par le nez, la bouche, les orbites et les oreilles, à la suite de quoi la tête s'affaisse, forme une tumeur allongée et est expulsée ; ou bien enfin, la tête, ramollie par la putréfaction ou la macération, se rompt sous la violence des contractions ou sous l'effort de tractions exercées à l'aide du forceps. »

Le tableau de la marche de l'accouchement dans les cas d'hydrocéphalie, qu'Osiander vient de nous tracer, montre que cet observateur avait bien vu et s'était rendu un compte exact des difficultés de la parturition dans ces cas si graves pour l'enfant et pour la mère. Les exemples qui vont être rapportés ne sont, en quelque sorte, que la confirmation des phases précédentes. Si parfois, comme le montre l'observation suivante, le forceps seul peut parvenir à extraire la tête, le plus souvent l'accoucheur est obligé d'avoir recours à la perforation du crâne, soit à l'aide des ciseaux de Smellie, soit à l'aide d'un trocart plus ou moins volumineux. Dans cette observation. ce n'est qu'après des applications de forceps réitérées et au prix d'efforts considérables que l'accoucheur est parvenu à extraire un fœtus qui succomba pendant l'opération.

Obs. XI. — *Hydrocéphalie, présentation du crâne. Forceps. — Enfant mort*, par le Dr F. J. Herrgott. — Le 12 juin 1849, je fus appelé à Dorans, canton de Belfort ; la sage-femme qui assistait la femme du nommé Gauchet, croyait avoir affaire à une position vicieuse de l'enfant. La femme Gauchet, mère de trois enfants, qui étaient nés naturellement et qui jouissaient d'une bonne santé, n'avait rien remarqué de particulier pendant sa grossesse ; elle était à terme, le travail marchait normalement et la sage-femme crut même avant la rupture des membranes et la dilatation du col avoir senti la tête du fœtus ; lorsqu'après la rupture de la poche et la dilatation complète du col, elle examina de nouveau, elle sentit une partie molle qui ne lui parut plus être la tête, mais une partie qu'elle ne pouvait pas déterminer ; le travail restant stationnaire malgré des douleurs énergiques, elle réclama l'assistance d'un médecin. A mon arrivée, je reconnus une présentation de la tête ; je trouvai bien en effet des parties molles, plus volumineuses que d'ordinaire, mais contre les bords du cercle osseux que forme le bassin en avant, je reconnus distinctement les os de la tête du fœtus et je pus distinguer même des sutures, qui me firent penser que la tête se présentait en première position. J'attribuai à la longueur du travail qui durait depuis quinze heures et à une tuméfaction du cuir chevelu, le développement si anormal des parties molles qu'on distinguait par le toucher. En conséquence de ce diagnostic j'appliquai le forceps. Je fus étonné de la facilité de la manœuvre et du peu d'obstacles que présentait la réunion des deux branches, dans une application du forceps au détroit supérieur ; du reste, l'application même de cet instrument, en nécessitant l'introduction de la main me permit de confirmer mon diagnostic ; je fis des tractions énergiques, qui n'eurent d'autre résultat que de faire glisser l'instrument ; je recommençai l'opération, et après des efforts très-considérables j'amenai une tête hydrocéphale qui présentait un diamètre de 16 centimètres ; le reste de l'enfant vint facilement et la femme se remit rapidement.

Le fœtus était mort pendant l'opération. Son développement était normal ; sur la région dorsale inférieure, on remarquait les traces d'un spina bifida rudimentaire ; la peau y conservait sa teinte naturelle, mais on sentait, par la pression, un léger écartement des deux lames des apophyses épineuses (Société de médecine du Haut-Rhin, 25 avril 1852. Gaz. méd. de Strasbourg, 1852, p. 334).

Le plus souvent, après des tractions inutiles exercées avec le forceps, on est obligé, pour terminer l'accouchement, de sacrifier l'enfant et de perforer le crâne. L'opération, quelque douloureuse et pénible qu'elle soit pour l'accoucheur, est cependant bien souvent la seule ressource qui lui reste ; nous reviendrons sur ce mode de traitement employé pour sauver la mère alors que nous examinerons la viabilité du fœtus hydrocéphale.

Les trois observations suivantes, qui ont été extraites des registres de la Maternité de Paris, sont des exemples de cette opération. Dans les trois cas, plusieurs applications de forceps furent tentées inutilement, et l'accouchement ne put être terminé qu'après que l'on eût donné, par une perforation des parois crâniennes, issue au liquide intraventriculaire. Dans la première, on réussit avec le forceps à extraire la tête ainsi diminuée de volume. Dans les deux autres, les applications de forceps ayant été inutiles, on fut obligé de pratiquer l'extraction manuelle, soit en introduisant un doigt dans la bouche, soit en introduisant l'indicateur, en forme de crochet, dans l'ouverture encéphalique.

Osb. XII. — *Hydrocéphalie, sommet, perforation du crâne.* — La nommée D..., primipare, 27 ans, monte à la salle d'accouchement le 24 septembre. L'orifice était dilaté de 6 à 8 lignes, souple, épais ; les membranes étaient entières ; le sommet se présentait en O. I. G. A. Les contractions étaient faibles et éloignées. A deux heures du matin, la poche des eaux se divisa spontanément et une assez grande quantité de liquide amniotique s'écoula jusqu'à huit heures du matin, les contractions continuèrent d'être faibles ; à neuf heures trente, elles devinrent beaucoup plus fortes.

On reconnut sur la tête une tumeur fluctuante contenant du liquide interposé entre les téguments et les os, elle bombait fortement pendant la douleur, ce qui aurait pu faire supposer à l'existence d'une poche d'eau. On sentit que les sutures étaient très-écartées, les fontanelles très-grandes ; donc c'était une hydrocéphalie.

Dilatation complète à onze heures du matin. Les contractions étaient fortes et soutenues, mais elles devinrent insuffisantes pour vaincre l'obstacle.

On procéda à l'application du forceps, on fit de fortes tractions en différents sens, aidées par de violents efforts de la malade. La tête ne fit aucun progrès, on la perfora avec les ciseaux de Smellie, introduits dans la fontanelle postérieure. Il s'écoula 750 grammes d'un liquide fortement rosé.

Le forceps réussit à amener la tête.

L'enfant du terme de sept mois avait d'autres vices de conformation ; il pesait 2,300 grammes ; avait une longueur totale de 0,44.

Occipito-frontal.....	0,12
Occipito-mentonnier.....	0,14
Bipariétal.....	0,11
Sous-occipito-bregmatique.	0,105

La suture bipariétale a 0,08 de largeur.

La fontanelle antérieure d'avant en arrière a 0,05 et d'un côté à l'autre 0,05.

Cette femme est morte le 30 septembre d'une péritonite (extrait des registres de la Maternité, 19 avril 1852).

Obs. XIII. — *Hydrocéphalie, sommet, forceps. Perforation du crâne.* — Chauf..., primipare, 22 ans, arrive à la salle le 30 octobre à huit heures du soir, elle perdait de l'eau depuis dix heures du matin. Le col était court, ouvert. On sentait une partie assez large, volumineuse, molle, n'ayant aucun caractère distinctif, sur un point pourtant existait un bourrelet circulaire avec une dépression centrale qui pouvait être comparée à un anus imperforé. Par le palper on sentait au fond de l'utérus une partie volumineuse, puis des extrémités. L'organe était développé longitudinalement. Maximum des battements fœtaux, au niveau de l'ombilic.

Contractions très-légères.

Le lendemain, on lui donne un grand bain.

Les contractions continuant sans travail efficace, on donne le soir un quart de lavement laudanisé.

La nuit elles augmentent :

Le 1er novembre, à une heure du matin, l'orifice était souple, épais, dilaté de 5 à 6 lignes.

La présentation était toujours obscure.

On sentait encore le même sillon circulaire.

On croit à la présence d'une extrémité pelvienne, parce qu'on sent en avant une surface solide et un rebord osseux derrière les pubis, mais comme on n'atteignait ni le sacrum, ni le sillon interfessier, on crut à un vice de conformation ou à une monstruosité du fœtus.

Toute la nuit, des contractions fortes eurent lieu dans la journée du 2, elles se rapprochèrent, mais furent irrégulières. On donne un bain de siége de deux heures, qui la soulage un moment, mais les douleurs reprenant avec les mêmes caractères, on donne un quart lavement laudanisé, qui la soulagea pendant quelque temps.

L'orifice n'était pourtant pas rigide, mais épais.

Dans la nuit du 2, les douleurs augmentèrent d'intensité et il y eut une grande agitation. Le matin à six heures l'orifice est trouvé infiltré en avant.

A six heures trente, les contractions se régularisèrent, le calme revint pendant deux heures environ. L'orifice s'assouplit un peu. Ensuite, les douleurs reprirent avec force, la dilatation avait 15 lignes ; puis le travail reprit avec la même irrégularité, l'orifice redevint ferme. La dilatation ne progressa pas, la femme était très-fatiguée et très-inquiète.

Les bruits du cœur étaient irréguliers et obscurs; ils cessèrent à une heure du soir.

A six heures, on fit cinq ou six incisions sur l'orifice.

En introduisant la main dans l'utérus, on reconnut une hydrocéphalie.

Le forceps fut appliqué sans succès.

On fit une ponction avec les ciseaux de Smellie, il s'écoula une grande quantité de liquide, 1,070 grammes.

Le forceps appliqué glisse, on le réintroduit, la tête bien saisie avance un peu, mais n'offrant pas assez de résistance, elle glisse encore. On put la faire avancer davantage en saisissant le cuir chevelu avec les doigts, mais cette partie cède bientôt. On introduisit la main dans le vagin, on fait d'assez fortes tractions en introduisant le doigt dans la bouche, la tête fut extraite. Les épaules et la poitrine sortent avec difficulté; l'enfant fut bientôt extrait.

Garçon 2,700 grammes, longueur totale 0,51. Sommet à l'ombilic 0,27; 0,24 de l'ombilic aux talons.

Délivrance naturelle.

Suites de couches normales (extrait des registres de la Maternité, 2 novembre 1855).

Obs. XIV. — *Hydrocéphalie. Sommet. Perforation du crâne.* — La nommée Cor... multipare, 24 ans, est admise salle Sainte-Claire (infirmerie), le 25 mars pour de la difficulté dans la respiration, de l'œdème aux membres inférieurs et des varices aux parties génitales externes.

Le 18 avril, midi 30, début du travail. Les membranes sont intactes. La tête est élevée,

Rupture naturelle des membranes à 1 h. 30 soir. Une assez grande quantité de liquide s'écoule.

Sutures et fontanelles très-larges : hydrocéphalie.

Contractions très-fortes. L'utérus très-élevé refoulait le diaphragme et rendait la respiration difficile, douleur très-vive ressentie vers la partie antérieure et inférieure de l'utérus.

A 5 heures grande agitation ; pour la calmer on ordonne un grand bain d'une heure qui la soulagea.

Pulsations fœtales, 152.

La nuit le travail continua il ne fit pas plus de progrès. Pouls petit. Peau chaude, humide. Grande anxiété. Albumine dans l'urine.

Le 19, à 7 heures, matin : 1 pilule, 0,05 d'opium. Contractions plus éloignées, calme.

A 8 h. 30. matin, M^mo Alliot reconnaît que le bassin est légèrement vicié.

9 h. 45. Inhalations de chloroforme. Plusieurs applications de forceps sont tentées par M. Danyau.

Perforation du crâne, il s'écoule de la sérosité en grande quantité (1000 grammes). Un doigt en forme de crochet exerce des tractions dans l'ouverture de dégagement de la tête.

Epaules très-volumineuses amènent une certaine résistance : la sortie du tronc est facile.

Garçon né mort, 3.150 gr.

Terminaison, 9 h. 30 matin.

Suites couches normales. (Extrait des registres de la Maternité, avril, 1859).

Mais parfois, les tractions avec le forceps ou avec la main, la tête étant perforée, sont insuffisantes, on est

obligé de réduire la base du crâne, au moyen du céphalotribe. Et ce n'est qu'après l'application de cet instrument que la tête peut être extraite. L'extraction qui était difficile, parfois même impossible, devient possible. Dans les deux observations suivantes, également extraites des registres de la Maternité de Paris, cet instrument fut employé.

Obs. XV. — *Hydrocéphalie. Hydramnios. Sommet. Perforation. Céphalotripsie.* — La nommée L... multipare, monte à la salle le 2 août à 10 h. du matin.

Début du travail, orifice souple, épais, contractions très-faibles et indolores, membranes entières.

Utérus très-développé par de l'hydramnios. Rupture des membranes à 2 h. du soir. (3000 gr. de liquide). Contractions cessent jusqu'à 4 h. du soir où elle en eut quelques-unes moins indolores, elle passa la nuit tranquillement.

A 4 heures du matin. Contractions à intervalles assez rapprochés. Battements fœtaux ne s'entendent plus.

Le 3 août à 6 heures du matin ; orifice épais, peu dilaté, sommet très-élevé. On ne sentait ni sutures ni fontanelles, parce qu'il y avait une tumeur molle considérable, formée par du liquide epanché dans les téguments du crâne, elle avait tous les caractères d'une deuxième poche d'eaux. En glissant le doigt un peu plus haut, on sentait la fontanelle postérieure et des sutures très-larges.

M. Témoin fait une ponction au crâne: il s'écoule 1200 gr. de liquide et 210 grammes de masse cérébrale. Puis il applique le céphalotribe; il amena facilement la tête, fait des tractions sur elle en introduisant deux doigts dans l'ouverture.

Délivrance naturelle.

Suites, couches: péritonite.

Départ en assez bon état mais faible le 19 septembre. (Extrait des registres de la maternité, 3 aout 1859).

Obs XVI. — *Hydrocéphalie. Sommet. Perforation du crâne. Céphalotripsie.* — La nommée Barbara, 25 ans, accouchée deux fois : enfants vivants et à terme, arrive le 25 août à 9 heures du soir ; le col n'est pas effacé, les membranes sont rompues depuis

2 heures, le sommet élevé. Maximum des bruits du cœur à gauche.

Utérus bien développé à terme (dernières règles 15 novembre, 1861).

Début travail 26 août, 7 h. 30 soir. Sommet toujours élevé. Liquide amniotique teint de méconium. Pendant toute la nuit contractions faibles et éloignées qui dilatèrent l'orifice assez grandement, grâce à la tuméfaction des téguments crâniens.

Le 27 à 8 heures du matin : l'utérus est continuellement contracté, on trouve une tumeur dure, ronde lisse, interrompue derrière le pubis du côté droit par une très-large fontanelle à laquelle aboutissait une large suture dans laquelle la face dorsale de l'index se logeait tout entière. Ces indices d'une hydrocéphalie étaient balancés par la solidité des os ce qui est très-rare en pareil cas, mais ils étaient confirmés par la largeur même de ces os lesquels parcourus dans toute l'étendue de l'aire du détroit supérieur n'offraient plus de solution de continuité. Le doute n'était plus permis en considérant la forme régulière du bassin, les antécédents de la femme et le volume de l'utérus.

8 h. 45. Inhalations de chloroforme. Perforation du crâne par M. Danyau. 550 grammes de liquide recueilli, 100 grammes de perdu. Le volume et surtout la tension de l'utérus diminuèrent. On ne put exercer des tractions fructueuses avec le doigt dans l'ouverture.

A la troisième tentative d'application de céphalotribe la tête vint.

L'extraction des épaules demanda de longues et pénibles tractions.

Délivrance naturelle.

Garçon très-gros, 4.100.

Les diamètres de la tête ne peuvent être mesurés. Le frontal dans le sens vertical de son arcade sourcilière au bord supérieur, 0.11. Dans le sens transverse, 0,095.

Chaque pariétal dans le sens antéro-postérieur, 0,15. Dans le sens transverse, 0,085.

L'occipital dans le sens antéro-postérieur, à partir du trou occipital, jusqu'à l'angle supérieur, 0,12. Dans le sens transversal, 0,11,

Epaisseur des pariétaux, 0,0025.

(Extrait des registres de la Maternité, 27 août 1862).

Jusqu'à présent, dans les observations qui ont été rapportées, le fœtus seul avait succombé, la mère en général, s'était rétablie après un temps plus ou moins long. Malheureusement, il n'en est pas toujours ainsi, et bien souvent l'hydrocéphalie devient une cause de mort pour la mère, soit que celle-ci succombe à la suite de l'épuisement causé par un travail de plusieurs jours, soit qu'elle succombe aux accidents résultant d'une rupture utérine. Dans quelques cas plus rares, une fistule vésico-vaginale a été produite par le séjour prolongé de la tête, dans l'excavation. L'observation suivante, due à M. L. Colombe, et qui est la relation d'un cas observé par lui à la clinique d'accouchements, alors qu'il était le chef de clinique de M. P. Dubois, démontre nettement la production de cette infirmité.

Obs. XVII. — *Hydrocéphalie, présentation du sommet, forceps, fistule vésico-vaginale.* — La nommée E... âgée de vingt-cinq ans, bonne constitution, devint enceinte pour la première fois à la fin de septembre 1834.

La grossesse se passa sans accidents six semaines avant d'accoucher, cette femme fit une chute violente qui ne fut suivie d'aucun accident immédiat ; mais depuis lors elle ne sentait plus son enfant remuer.

Le 22 juin 1835, les premières douleurs de la parturition apparurent, les membranes se rompirent peu après, les douleurs continuèrent pendant plusieurs jours et le travail ne faisait aucun progrès.

Le 25 juin, M. L. Colombe fut appelé, la femme n'était relativement pas trop abattue, mais il y avait un peu d'affaiblissement des facultés intellectuelles. L'accoucheur, sans diminuer préalablement le volume de la tête, appliqua le forceps, mais la patiente éprouva tout à coup de telles douleurs dans le trajet des nerfs sciatiques qu'elle perdit connaissance. L'accoucheur crut pouvoir abandonner l'accouchement à la nature ; la nuit du 25 et la journée du 26 se passèrent sans que les choses fissent le moindre progrès. Enfin, le samedi 27 juin les contractions utérines se réveillèrent et à midi

le travail se termina par les seuls efforts de la nature, il durait depuis cinq jours.

Le fœtus était mort : il offrait les traces d'une putréfaction avancée. La tête très-volumineuse était extrêmement allongée, elle présentait une fluctuation évidente. Les os très-larges, minces et très-vacillants, étaient séparés par des espaces membraneux considérables.

L'accouchée continua d'éprouver pendant plusieurs jours de vives douleurs dans les membres inférieurs, sur le trajet des nerfs sciatiques. Une eschare assez large existait à la cloison vésico-vaginale, elle se détacha au bout de huit jours, et il en résulta une fistule d'un diamètre assez étendu, qui livrait un passage continu aux urines. A part cet accident, suites de couches normales. (Extraite du Mémoire de Chassinat, loc. cit. p 455).

Les ruptures utérines compliquent, avons-nous dit, assez souvent le travail dans les cas où le fœtus est atteint d'hydrocéphalie. Les exemples n'en sont que trop fréquents. Dans une série d'observations que le Dr Thomas Keith avait rassemblées pour sa thèse, 16 fois sur 74 cas d'hydrocéphalie, l'utérus s'était rompu sous l'effort des contractions utérines. Dans les observations qu'il nous a été possible de parcourir, et où les ruptures utérines s'étaient produites, c'était presque toujours la tête qui se trouvait au niveau du détroit supérieur.

Le cas publié par M. Gripat (obs. XXXVII) dans lequel le fœtus hydrocéphale se présentait par l'épaule et où il se produisit une rupture utérine, est la seule exception que nous ayons pu trouver, encore dans ce cas fit-on des tractions et des applications de forceps qui ne sont peut-être pas étrangères à cette rupture.

L'observation suivante qui a été, il y a trois ans, publiée par M. de Soyre, dans les *Archives de Tocologie*, montre quelle est la marche du travail, dans ces cas difficiles, et combien peut être grave l'expulsion d'une tête hydrocéphale. Il est probable que la femme a succombé,

ainsi que le pensait M. de Soyre, aux suites d'une déchirure de l'utérus. Bien qu'on ne pût, par une autopsie, constater l'existence de la lésion, la marche du travail, subitement modifiée, après plusieurs jours de douleurs, et la mort rapide de la parturiente dans la nuit qui suivit l'accouchement, semblent indiquer la production d'une rupture utérine.

Obs. XVIII. — *Femme en travail depuis quatre jours. Enfant hydrocéphale. Craniotomie. Application du forceps. Mort.* Par M. le Dr De Soyre. — Il y a quelques jours, une sage-femme du quartier des Champs-Elysées, m'envoya chercher pour venir terminer par le forceps, disait-elle, dans un mot qu'elle m'écrivait, un accouchement qui traînait en longueur.

Voici les renseignements que me donnèrent à la fois le mari et la sage-femme quand je me rendis à l'adresse indiquée. Il s'agissait d'une jeune femme d'une trentaine d'années, enceinte pour la seconde fois et arrivée au terme de la gestation. La première couche s'était assez bien passée ; toutefois la petite fille qui en avait été le résultat, portait, d'après quelques paroles assez vagues du mari, une fente à la lèvre supérieure qu'il attribuait, selon lui, aux douleurs du travail de l'accouchement, et aux fréquents attouchements de la sage-femme chargée, à cette époque, de donner ses soins à cette jeune femme. Mais il s'agit très-probablement d'un bec-de-lièvre simple.

Quant à la grossesse pour laquelle j'ai été appelé, elle n'a rien d'insolite, si ce n'est une chute, faite dans un escalier il y a environ deux mois, à la suite de laquelle la malade a accusé une violente douleur dans l'abdomen, Dans les derniers temps, cette femme remarqua que son ventre était extrêmement développé et lui fit craindre un instant d'avoir des jumeaux. Vers le 10 janvier, elle perdit un peu d'eau, et tous les jours une petite quantité de liquide s'écoulait par les parties, mais en quantité assez minime pour que l'on ne pût même pas craindre une rupture prématurée de la poche amniotique, mais simplement un décollement de la partie inférieure de l'œuf. Enfin, dans les derniers jours, une grande quantité de glaires sanguinolentes s'était échappée en même temps que ce liquide.

Les contractions utérines commencèrent faiblement le samedi

dans la journée, et à partir de ce moment la malade ne sentit plus les mouvements actifs de l'enfant. Les douleurs ne prirent cependant une régularité expulsive que dans la journée du dimanche et les choses marchèrent d'abord lentement, puis peu à peu les contractions se renouvelèrent très-fréquemment. La sage-femme appelée dès le début du travail, en put suivre toutes les phases, et constata que le col s'effaçait et se dilatait lentement ; en même temps il lui était impossible de reconnaître la partie fœtale qui s'avançait, si bien qu'en considérant l'aspect extérieur de l'utérus, dont on pouvait voir les contours à travers la paroi abdominale et qui semblait en quelque sorte bilobé, elle put, elle aussi, croire à une grossesse gémellaire.

L'orifice utérin ne fut complétement dilaté que dans la nuit du mardi au mercredi, c'est-à-dire à peu près trois fois vingt-quatre heures après le début du travail. A ce moment, la poche des eaux, qui était entière, formait une énorme saillie dans le vagin et la sage-femme crut alors pouvoir, sans inconvénient, rompre cette poche.

Une très-grande quantité de liquide amniotique s'échappa aussitôt et ce liquide était rempli de méconium. Aussitôt après cet écoulement la sage-femme constata, par le toucher, la présence d'une tête encore très-élevée au-dessus du détroit abdominal. A partir de ce moment, les contractions utérines, qui s'étaient un peu ralenties depuis quelques heures, se ranimèrent de nouveau, et firent espérer un prompt engagement de cette tête et une rapide délivrance. Malheureusement il n'en fut rien, et, malgré d'énergiques efforts, les choses restèrent dans la même situation pendant toute la journée de mercredi, la nuit suivante, et le jeudi matin. Jusqu'à ce dernier jour, la malade n'avait rien présenté d'anormal dans son état général; femme vigoureuse et résistante, elle avait paru supporter, sans trop de fatigue, cette longueur exagérée dans le travail de l'accouchement. Mais le jeudi, les aliments et les boissons qu'elle avait jusqu'alors très-bien acceptés, furent rejetés par l'estomac à chaque nouvelle tentative d'absorption. En même temps les contractions se suspendaient complétement et une certaine anxiété se peignait sur le visage. Dans l'après-midi on lui parla de la nécessité d'appeler un médecin, ce qui parut l'effrayer considérablement et, d'après le dire des assistants, à partir de ce moment, le faciès prit une expression d'anxiété profonde, les inspirations se rapprochèrent et le pouls devint filiforme, imperceptible.

C'est dans cette situation que je trouvai la malade à 4 h. 1[2 du soir, on me met au courant des détails que je viens de transcrire, et pendant ce temps je considérai cette pauvre femme qui présentait tous les symptômes des femmes chez lesquelles une rupture utérine est survenue. Un fait surtout semblait confirmer cette appréhension, c'est une douleur très-vive que la malade accusait dans la fosse iliaque droite. Le palper abdominal n'était pas très-douloureux cependant, et l'on pouvait très-bien suivre les contours de l'utérus assez fortement rétracté sur son contenu. Il présentait, en effet, cet aspect bilobé qui avait fait croire à une grossesse gémellaire, toutefois l'un des lobes, celui du côté droit, était beaucoup plus élevé et volumineux que l'autre, situé à gauche, et qui ne remontait guère qu'à deux ou trois travers de doigt au-dessus de l'ombilic. Il me fut impossible d'entendre par l'auscultation, les bruits du cœur.

Par le toucher, bombant très-légèrement dans l'aire du détroit supérieur, se trouvait la tête. Je cherchai s'il n'y avait pas un rétrécissement pelvien, mais mes recherches furent sans résultat. Je remarquai que la portion céphalique que mon doigt touchait n'était pas appliquée sur une surface osseuse, d'un autre côté ce n'était pas la mollesse d'une bosse séro-sanguine, en outre, sur le côté je perçus très distinctement une arête osseuse. En mettant la main sur l'abdomen et en pressant sur la tumeur droite, la plus petite, il me sembla que j'imprimais des mouvements à la tête que je touchais du doigt placé dans le vagin et en combinant ces divers éléments, je fus presque certain que nous aurions affaire à un cas de dystocie par hydrocéphalie. J'essayai une application de forceps, je plaçai la branche gauche, ce qui fut facile, mais la tête étant très élevée et très-volumineuse, il me fallut enfoncer très-profondément, cette branche du forceps, et l'articulation en eut été impossible. Je retirai cette branche et je commençai la craniotomie après avoir fait fixer la tête. Un litre et demi de liquide au moins put être recueilli.

Comme les contractions utérines étaient insuffisantes, je réappliquai le forceps, mais le forceps glissa ; n'ayant pas de céphalotribe sous la main j'introduisis la main tout entière dans le vagin, je plaçai un doigt dans le trou fait au cuir chevelu et je parvins à extraire la tête.

La malade était encore très-affaiblie, quand je la quittai une heure après l'opération. Toutefois une circonstance qui me fit abandonner en partie ma première idée de rupture utérine, ce

furent les contractions utérines pendant que j'extrayais la tête, et la rétraction rapide de cet organe après l'accouchement. Malheureusement mes craintes n'étaient que trop réelles, la femme succomba dans la nuit qui suivit l'accouchement.

Cette mort rapide, jointe aux divers symptômes que j'ai exposés ne peut que me confirmer dans mon diagnostic, à savoir, qu'il s'était produit une rupture de la matrice, antérieurement à mon arrivée, et à toute tentative d'accouchement. (*Archives de Tocologie* 112, 1875).

Le 18 avril 1877, M. le docteur Polaillon communiqua, à la Société de chirurgie, la relation d'un cas de dystocie, causée par un hydrocéphale. Après une tentative d'extraction de la tête par le forceps, M. Polaillon fut obligé de faire la ponction du crâne au moyen du perforateur de M. Blot qu'il introduisit entre les cuillers du forceps. L'extraction put alors être terminée, mais la femme succomba le jour suivant et l'autopsie montra l'existence d'une déchirure « fissurique » sur la partie antérieure du col de l'utérus.

Obs. XIX. — *Présentation du sommet. Perforation du crâne Déchirure sur la partie antérieure du col*, par le Dr Polaillon. — Le 23 février 1877, je suis appelé à l'hôpital Beaujon pour assister une femme d'environ 25 ans, qui est en travail depuis la veille, sans pouvoir accoucher. Cette femme a déjà eu un accouchement spontané. On n'a pas d'autres renseignements sur cette première couche, ni sur l'enfant qui est né à cette époque. On n'a pas de renseignements non plus sur les phénomènes de cette dernière grossesse.

La patiente est bien conformée. Elle est en proie à des spasmes et à des tremblements nerveux. Elle ne répond pas aux questions qu'on lui adresse. La peau est froide ; son pouls faible, mais régulier. Des mucosités exhalant une odeur de putréfaction s'écoulent des parties génitales. Des selles diarrhéiques très-fétides sont survenues depuis quelques heures. Les contractions utérines sont faibles. Le ventre est volumineux, mais ne présente rien de spécial dans sa forme. On peut soupçonner une lésion de la matrice.

Le travail dure depuis vingt-quatre heures. On a appliqué plusieurs fois le forceps. On a exercé sans résultat des tractions considérables avec cet instrument. L'état de la patiente étant devenu très-grave, on m'a fait mander.

Il y avait en effet urgence de délivrer cette femme le plus tôt possible ; mais quelle était la cause de la dystocie? Le toucher vaginal me l'apprit bientôt. On arrivait sur des espaces membraneux très-larges, séparant des pièces osseuses mobiles, lesquelles présentaient un rebord mince qui ne peut appartenir qu'à des os du crâne. Il s'agissait donc d'une présentation de la tête, et cette tête était augmentée de volume par une hydrocéphalie probablement très-volumineuse. Le diagnostic était des plus évidents. Mais comme l'hydrocéphalie ne se rencontre guère qu'une fois sur trois mille accouchements, on ne pense pas à cette cause de dystocie et on la méconnait. En outre, la palpation indiquait que le sommet se présentait en O, I, G, A, la tête appuyant sur le détroit supérieur.

Les battements cardiaques du fœtus ne s'entendaient plus depuis plusieurs heures.

Je me hâtai d'appliquer un forceps de Stoltz dont le bord postérieur des cuillers était perforé et portait des liens tracteurs, afin de tirer plus exactement dans l'axe du bassin. L'application du forceps fut assez facile. Mais l'écartement considérable des cuillers indiquait que l'extraction était impossible, à moins d'évacuer le liquide de l'hydrocéphale. Si l'enfant avait été vivant, j'aurais fait cette évacuation avec un fin trocart enfoncé peu profondément afin de ne pas léser le cerveau ; mais, ayant la certitude que l'enfant avait cessé de vivre, je me suis servi du perforateur de Blot que j'ai introduit entre les cuillers du forceps et que j'ai fait pénétrer au niveau d'une des larges sutures. Immédiatement un flot de liquide transparent fit irruption. Le crâne en partie vidé permit le rapprochement des cuillers du forceps. Quelques tractions modérées, exercées, autant que possible, dans l'axe du détroit supérieur, par l'intermédiaire des liens tracteurs, amena facilement la tête à la vulve. Le dégagement fut ensuite opéré sans difficulté. Pendant l'extraction une certaine quantité de matière cérébrale s'échappa par l'ouverture de la perforation.

L'enfant était développé comme un fœtus à terme. Il ne présentait aucun vice de conformation. Il était mort depuis plusieurs heures, mais n'était pas macéré. Le cuir chevelu présentait au

niveau de la fontanelle antérieure un commencement de putréfaction. Le frontal gauche était fracturé. Les fontanelles et les sutures avaient des dimensions énormes. Pour avoir une idée exacte de la capacité du crâne, j'ai enlevé toute la masse encéphalique, j'ai rempli la cavité crânienne d'eau, de manière à redonner à la tête son volume naturel, et j'ai pesé cette quantité d'eau avec soin. J'ai trouvé 1,190 grammes, c'est-à-dire à peu près le poids moyen d'un cerveau d'adulte.

Après l'opération qui a été prompte et facile, l'état alarmant de la mère ne s'améliora pas. Elle succomba le jour suivant. L'autopsie fut faite. On m'a appris qu'on avait trouvé une déchirure fissurique sur la partie antérieure du col de l'utérus (Observation communiquée à la Soc. de chir., séance du 18 avril 1877).

Nous avons trouvé dans les registres de la Maternité de Paris une observation dans laquelle il est question d'un accouchement analogue et aux suites duquel la femme succomba également. A l'examen nécroscopique, on trouva une déchirure au col utérin, située en arrière et à gauche, et remontant à un centimètre au-dessus de l'insertion des parois du vagin. Il y avait, en outre une certaine quantité de liquide purulent dans la cavité péritonéale.

Obs. XX. — *Hydrocéphalie. Présentation du sommet. Hydramnios, forceps, crâniotomie, céphalotripsie, déchirure du col. Péritonite. Mort.* — La nommée Ner..., secondipare, entre le 10 novembre à 2 heures du soir, ayant de l'œdème aux membres inférieurs (pas d'albumine). Col dévié et infléchi à gauche, profondément divisé à droite et à gauche, long et ouvert. Tête mobile. Bruits du cœur à gauche, en bas, en avant. Utérus très-développé, régulièrement tendu, fluctuation évidente ; hydramnios.

Début du travail le 14 novembre à 7 heures du matin : contractions fortes et rapprochées ; orifice souple, épais, dilaté de 2 centimètres ; membranes entières et tendues au-dessus de l'orifice. Tête élevée et très-mobile.

11 h. 25. Mme Alliot rompt les membranes car la dilatation ne fait aucun progrès (4,050 grammes). On trouve une fontanelle antérieure très-large, à gauche et en avant, on n'arrive pas à la postérieure. On croit que la tête est très-volumineuse parce qu'elle

reste élevée après la rupture des membranes et que l'utérus a un volume considérable.

2 h. 30. Pouls 140, très-obscur. Contractions utérines, devenues très-irrégulières depuis la rupture des membranes, cessèrent complètement pendant plusieurs heures et à divers intervalles.

Agitation pendant la nuit, vomissements bilieux, pouls un peu accéléré.

10 heures. Etat général mauvais; travail depuis vingt-sept heures. Inhalations de chloroforme, puis M. Trélat applique le grand forceps. Ecartement de 7 centimètres entre l'extrémité externe des branches. Malgré de fortes tractions la tête ne descend pas. M. Chantreuil perfore le crâne (310 grammes de liquide peuvent être recueillis). Céphalotribe glisse et on fait l'extraction avec la pince de Trélat qui fait sortir une partie considérable de la masse encéphalique. Délivrance naturelle.

Mort le 17 novembre.

Autopsie. — Déchirure du col utérin située en arrière et à gauche remontant à 1 centimètre au-dessus l'insertion vaginale. Tout le tissu utérin est divisé mais le péritoine est intact.

Surface interne de l'utérus, putrilage noirâtre qui au niveau de la déchirure communique avec un foyer phlegmoneux sous-péritonéal ayant le même aspect que la muqueuse utérine. Il remonte en avant le long de la paroi abdominale antérieure et à gauche le long de la fosse iliaque gauche jusqu'à la partie moyenne de la région lombaire.

Dans l'abdomen on trouve un liquide purulent baignant les circonvolutions intestinales enflammées, très-vascularisées ainsi que le mésentère et l'épiploon (péritonite).

Pas de pus dans les sinus utérins ni dans les veines des membres.

Pas d'abcès métastatiques. Poumons congestionnés. (Extrait des Registres de la Maternité, nov. 1866).

Duparcque, dans son traité des *ruptures de la matrice*, publie un cas analogue dans lequel cependant la déchirure du col fut plus considérable, puisqu'une anse intestinale vint prolaber dans le canal vaginal.

Obs. XX. — *Hydrocéphalie. Rupture de l'utérus. Mort.* — Mme Lacour, rue Saint-Méry, d'une petite stature et d'une faible complexion, âgée de 26 ans, était parvenue au terme de sa troi-

sième grossesse (18 janvier 1824). Les douleurs se manifestent, la dilatation de l'orifice utérin se complète en quelques heures. La sage-femme perce les membranes sur les 2 heures de l'après-midi. La tête se présente au détroit supérieur, mais, malgré un travail assez actif, le sinciput seul plonge dans l'excavation pelvienne. Je suis appelé à l'insu de la sage-femme, à 10 heures du soir. Je trouvai l'orifice utérin dilaté et remonté sur la tête. J'annonçai que l'enfant était hydrocéphale et que l'accouchement était impossible sans le secours des instruments, et peut-être sans mutiler l'enfant. La sage-femme soutint que l'enfant était en bonne position, le bassin bien conformé, et que, la femme étant déjà accouchée deux fois naturellement après un travail prolongé, elle avait la certitude qu'il en serait de même cette fois. Ce fut en vain que je sollicitai l'appel d'autres confrères, je dus me retirer devant l'opposition formelle de la sage-femme et de la famille.

Mais, à 6 heures du matin (19 janvier), je suis redemandé avec instance. La malheureuse femme était épuisée par la fatigue et la douleur, affaiblie par une perte de sang peu abondante mais continuelle, et dans un état d'anxiété inexprimable. Elle avait des vomissements, des défaillances, le pouls était misérable ; tout annonçait une mort prochaine. En la touchant, je rencontrai dans le vagin un corps que je pris d'abord pour le cordon ombilical, mais que bientôt je reconnus être une anse intestinale que je pus suivre jusqu'à une rupture transversale existant au voisinage de l'insertion du vagin avec le col utérin, et s'étendant du côté gauche en arrière. Elle correspondait aux bosses pariétales de l'enfant et se trouvait correspondre un peu au-dessus du détroit supérieur. Grâce à la mollesse de la tête, je pus l'en éloigner en l'affaissant et réduire l'intestin. Le temps pressait, la version pouvait entraîner un agrandissement de la rupture ; je me décidai à appliquer le forceps que j'avais tout prêt, sauf à opérer la ponction du crâne, si je ne pouvais sans elle amener la tête. Je pris toutes mes précautions pour ne pas engager la branche mâle de l'instrument dans la crevasse. Je fis comprimer fortement le ventre et la matrice de haut en bas pendant l'application et je pus amener l'enfant avec moins de difficulté que je ne l'avais craint, ce que j'attribuai à la flaccidité de la tête frappée d'hydrocéphalie, flaccidité augmentée par la mort de l'enfant, ainsi qu'au grand relâchement, comme cadavérique, des parois vaginales et de la vulve. A peine l'enfant était-il extrait que la femme expira (Duparcque, t. II, p. 219).

L'observation qui suit, et qui est citée dans la thèse du Dr Ouvrier, est intéressante, en ce que l'on voit très-bien quelle est la marche de l'accouchement dans ces cas si terribles qui coûtent la vie à deux êtres à la fois. Ce n'est plus une rupture transversale au niveau de l'insertion du col sur le corps de l'utérus comme dans l'exemple cité précédemment et emprunté à Duparque; ici la déchirure mesure de 9 à 11 centimètres et se trouve située à la partie antérieure de l'utérus, elle part du cul-de-sac vaginal pour s'élever jusqu'à la moitié de la hauteur de la paroi utérine.

Obs. XXII. — *Hydrocéphalie. Présentation du sommet. Version déchirure de l'utérus. Mort.* — Une indigente, de Hackney, Mme H..., âgée de 37 ans, au terme de sa sixième grossesse et en travail, avait réclamé, vers une heure du matin, l'assistance de son chirurgien, M. V..., qui trouvant l'orifice à peine dilaté et reconnaissant une présentation du sommet, s'éloigna en recommandant qu'on l'appelât de nouveau dès que les douleurs seraient régulières et plus rapprochées. A son retour vers le matin, la dilatation était complète; mais la tête donnant au toucher une sensation tout à fait insolite, V... réclama l'assistance et les conseils de son collègue W... A l'heure de la consultation, les douleurs étant très-peu efficaces, V. et W. crurent pouvoir s'éloigner pendant quelques instants. Un quart d'heure après, ils trouvèrent la femme vomissant; avec les vomissements, une très-violente douleur s'était manifestée, et en même temps les contractions utérines avaient cessé tout à coup. Vainement le doigt cherchait-il à atteindre la tête; on ne découvrait autre chose que le placenta dans le vagin. C'est alors que l'avis de Giles fut réclamé. Il arriva à sept heures et quart et trouva la femme décolorée, sans pouls, presque mourante. Elle perdait un peu. Il était en effet impossible d'atteindre la tête avec le doigt. La main introduite dans l'utérus n'y trouva plus le placenta, mais constata l'existence d'une crevasse qui avait livré passage au fœtus et à travers laquelle on sentait une tête flottante et d'un volume considérable. Ce ne fut pas sans peine qu'on put

(1) Loc. cit p. 60.

arriver aux pieds; mais une fois saisis, ils furent facilement amenés au dehors. Le dégagement des bras offrit aussi quelques difficultés. Quant à la tête, on ne pouvait songer à l'extraire avant d'en avoir réduit le volume. La perforation faite à travers l'occipital, évacua un litre à un litre et demi de sérosité ; après quoi l'extraction eut lieu très-aisément. Le placenta était décollé, mais comme on éprouvait à l'extraire quelque difficulté au milieu de la masse intestinale qui l'enveloppait, on le laissa en place. La femme succomba trois quarts d'heure après cette délivrance incomplète.

A l'autopsie, vingt-quatre heures après la mort, on constata d'abord l'état d'embonpoint du cadavre; puis, à l'ouverture du ventre, la présence du placenta derrière la paroi abdominale et à la face antérieure de l'utérus, une crevasse de 9 à 11 centimètres, qui du cul-de-sac du vagin s'élevait jusqu'à la moitié de la hauteur de la paroi utérine. La partie de la matrice située au-dessus de la rupture, celle sur la face interne de laquelle le placenta avait été implanté, était seule rétractée. L'hémorrhagie interne était peu considérable. C'était donc plus au trouble profond produit par l'accident, qu'à la perte du sang que la femme avait succombé. (G. F. Giles.)

Nous pourrions multiplier les exemples de ruptures utérines dans les cas où le fœtus hydrocéphale se présente par l'extrémité céphalique. Haime (journal gén. de méd., t. 109, p. 305), Dr Th. Keith (thèse citée), V. Simpson (clinique obstétricale trad. par Chantreuil, p.349) en rapportent un certain nombre de cas, mais presque toutes ces observations ont la même physionomie, toujours après un travail plus ou moins long la matrice épuisée par des efforts infructueux se rompt, se déchire. En général, la rupture a lieu au niveau du col, cependant il existe quelques exceptions dans lesquelles c'est le corps de l'utérus qui éclate. Le cas suivant publié dans *les Commentaires de Leipzig*, cité par Chassinat et par Ouvrier, en est un exemple, malheureusement les détails sur la marche du travail qui nous sont transcrits dans cette observation sont peu précis.

Obs. XXIII. — *Hydrocéphalie. Rupture de l'utérus.* — Une femme bossue, ayant cependant accouché déjà une fois, mais avec assez de peine, étant devenue enceinte une seconde fois, éprouva une douleur continue sur le côté droit de l'ombilic. Pendant le travail de l'accouchement, l'utérus se rompit en ce point et la femme mourut. La rupture avait six pouces de long, elle existait sur la partie droite du fond de l'utérus. Elle avait été produite par suite du volume énorme de la tête du fœtus. La maladie avait été reconnue par l'accoucheur. Il était sûr de la mort de l'enfant ; il proposa à la mère, pour sauver sa vie, de perforer la tête du fœtus ; elle ne voulut pas y consentir. A l'autopsie, on trouva dans l'intérieur du crâne de l'enfant deux pintes de liquide. (Comment. de Leipzig, t. XXVI, p. 324.

Quel est donc le mécanisme suivant lequel se produisent ces déchirures, comment se fait-il que, ainsi que nous l'avons vu, les ruptures utérines soient si fréquentes quand le fœtus est hydrocéphale ? On avait essayé de donner plusieurs théories pour expliquer la production de cet accident redoutable, mais c'est Simpson surtout qui a nettement exposé le mode suivant lequel la rupture a lieu. Les récents travaux du Dr Bandl (1), de Vienne, confirment en grande partie les assertions de l'éminent accoucheur d'Edimbourg. Il compare le crâne de l'enfant distendu par le liquide épanché dans son intérieur à une vessie pleine d'eau qui transmet également et dans toutes les directions, sur l'orifice utérin comme sur les autres régions avec lesquelles il est en contact, les pressions que le liquide supporte, il s'ensuit que les tissus ainsi comprimés sont forcés de céder si la pression atteint un certain degré et dure pendant un temps considérable. Sous l'influence de cette pression exagérée, toute fissure s'étendra et tout point faible cédera. Outre ces pressions que supporte l'utérus en se contractant sur un corps liquide et

(1) Uber Ruptur der Gebärmutter und ihre Mechanik. Vienne 1875.

par le fait incompressible, il est encore une autre cause capable d'expliquer la production des ruptures dans ces cas d'hydrocéphalie, c'est la difficulté que l'utérus éprouve à produire l'engagement de l'extrémité céphalique dans le canal pelvi-génital. Le corps de l'utérus, en se contractant, tiraille incessamment le col qui se trouve distendu outre mesure et qui finit par céder, d'où rupture. Le fait de déchirure transversale rapportée dans l'observation de Duparcque que nous venons de rappeler semble confirmer cette manière de voir.

Inutile d'insister sur les dangers qui peuvent résulter du séjour prolongé dans le canal vaginal de la tête ainsi distendue. La pression exagérée que supportent les parois du vagin peut en amener la rupture ou la production d'une fistule vésico ou recto-vaginale par suite de la mortification des tissus. Le pronostic sera encore bien plus grave pour la mère, on le comprend, si elle est atteinte de rétrécissement du bassin. M. Depaul, dans ses leçons cliniques, parle d'un cas qu'il a eu occasion d'observer et dans lequel la femme fit des efforts tellement considérables pour expulser un fœtus hydrocéphale à travers une filière pelvienne rétrécie, qu'il y eut rupture de vésicules pulmonaires et qu'un emphysème mortel en fut la conséquence.

Traitement. — En présence des ruptures utérines si fréquentes dans les cas d'hydrocéphalie, des fistules du canal vaginal, de l'épuisement dans lequel se trouve la parturiente, des complications multiples, telles que la péritonite, qui mettent si souvent sa vie en danger, que doit faire l'accoucheur dans ces cas où le fœtus hydrocéphale se présente par la tête ?

Doit-on perforer le crâne afin de donner issue au liquide contenu dans les ventricules et diminuer ainsi le volume de l'encéphale? Doit-on appliquer le forceps? Les exemples nombreux qui viennent d'être rapportés mon-

trent le peu d'efficacité de ce moyen et il serait imprudent d'y compter ; ou bien enfin doit-on chercher à modifier la présentation en faisant la version et en amenant ainsi le siége au niveau du détroit supérieur ? L'observation suivante qui est celle d'un cas qui s'est passé à la clinique de P. Dubois n'est pas de nature à recommander beaucoup ce mode de traitement. Du reste, quand nous nous occuperons de l'accouchement dans les présentations du siége, on verra que le pronostic n'est pas beaucoup meilleur que lorsque le fœtus se présente par l'extrémité céphalique.

Obs. XXIV. — *Hydrocéphalie; présentation du sommet, version, arrachement du tronc; forceps.*—Une femme était en travail depuis quelque temps, et, malgré d'assez fortes douleurs, la tête n'avançait pas; la sage-femme pensant que le cas était difficile demanda un accoucheur. Celui-ci, sans bien savoir quel etait l'obstacle qui s'opposait à l'accouchement, crut devoir faire la version ; il alla chercher les pieds, les amena au dehors, puis fit l'extraction du tronc avec assez de facilité. Mais il lui fut impossible d'extraire la tête. Il fit pour cela des tractions considérables : ce fut sans succès. Il crut devoir alors se faire aider par son domestique. Celui-ci tira si fort qu'il opéra la séparation du tronc, et alla même tomber quelques pas en arrière. Le médecin, pour se débarrasser de toute responsabilité, envoya la femme à l'hospice de la Maternité, sans d'abord donner aucun détail sur ce qui s'était passé.

M. P. Dubois fut appelé aussitôt. Il toucha et sentit la tête séparée du tronc. Il pensa d'abord qu'elle pouvait être restée par suite d'une mauvaise conformation du bassin ; mais cette idée se dissipa bientôt; elle fut remplacée par une série de suppositions qui prouvaient l'incertitude où l'on était sur le diagnostic ; mais il ne vint pas un instant à l'esprit qu'on pût avoir affaire à une tête hydrocéphalique. L'orifice était très-contracté, on ne sentait que le moignon du cou. On pensa à faire la perforation du crâne ; mais cela était très-difficile, eu égard au peu de dilatation de l'orifice et à la partie de la tête qui se présentait. On essaya alors de la déplacer afin de faire présenter le front à l'orifice. On y réussit incomplètement ; néanmoins on se décida à agir. On plaça une main sur l'abdomen, on fixa l'utérus, et, avec les ciseaux de Smellie, on

perfora le crâne. On vit alors un liquide abondant s'écouler. Cet écoulement avait lieu d'une manière intermittente et par jets ; on ne savait d'où il venait, on crut avoir perforé la vessie. Mais cette crainte se dissipa par l'introduction du doigt dans l'ouverture. Le forceps fut ensuite appliqué sur la tête, elle fut extraite facilement. (P. Dubois, leçons orales, cité par Chassinat, p. 457.)

En présence d'un fœtus hydrocéphale qui se présente par la tête, si le travail n'avance pas, si la femme s'épuise en efforts inutiles, il n'y a, croyons-nous, qu'une seule conduite à tenir, ponctionner le crâne afin de diminuer son volume par cette opération. On est d'autant plus autorisé à agir ainsi que les statistiques montrent combien est précaire l'existence des enfants atteints d'hydrocéphalie congénitale. Sur soixante cas rassemblés par M. Chassinat, quarante et une fois les fœtus sont nés morts : il restait donc dix-neuf enfants hydrocéphales survivants.

L'accouchement avait été spontané sept fois seulement. Dans les autres cas, il avait été terminé artificiellement.

Si on cherche à connaître quel a été le sort de ces enfants qui ont survécu au travail de l'accouchement, on voit qu'ils ont mené une existence extrêmement triste ; qu'ils ont été privés pour la plupart de la presque totalité des facultés intellectuelles et sensorielles, les fonctions de la vie végétative seules existaient.

De ces dix-neuf survivants sept ont à peine vécu quatre mois, quatre une seule année. La proportion des cas fâcheux est donc très-considérable et le pronostic par conséquent en est fort grave. De plus les observations montrent que dans ces cas où le fœtus a survécu la maladie avait été très-peu développée et que l'accouchement n'avait été pénible et laborieux que deux ou trois fois, car dès que le volume de la tête est considérable, l'accouchement ne se termine que par l'expulsion d'un fœtus mort. Dans les cas où l'hydrocéphalie met un obstacle insur-

montable à la terminaison spontanée de l'accouchement, on ne doit pas hésiter à sacrifier l'enfant pour sauver la mère. « On devra, dit M. Chassinat, toujours considérer comme mort tout enfant affecté de cette maladie *à ce degré*, et alors, si la mère ne peut pas s'en débarrasser toute seule, on ne devra voir en lui qu'une masse inerte et sans vie, sur laquelle l'accoucheur, même le plus timide et le plus scrupuleux, ne devra jamais hésister à porter la main ». Nous acceptons pour notre part cette manière de voir, inspirée par un véritable sentiment d'humanité.

Les moyens qui ont été employés pour arriver à vider le liquide intra-crânien sont nombreux, les ciseaux de Smellie, le perce-crâne de Blot, le trépan, etc., ont été mis en usage ainsi qu'on a pu le voir par la lecture des observations qui ont été rapportées; mais, comme une ponction faite avec un trocart d'un petit calibre peut permettre au liquide de s'écouler aussi facilement que par une ouverture plus étendue produite par le perforateur où les ciseaux ordinaires qui produiraient une lésion qui serait fatalement mortelle, on devra agir sur le fœtus hydrocéphale comme si on pouvait espérer le sauver et faire une ponction avec un petit trocart.

En agissant ainsi, on suivra la conduite tenue par les chirurgiens qui ont essayé de guérir par la ponction unie à l'aspiration des enfants atteints d'hydrocéphalie. Sans doute l'accoucheur ne devra pas fonder de grandes espérances sur la viabilité d'un pareil fœtus, mais il pourra espérer amener un enfant vivant bien qu'incapable de survivre, ce qui dans certaines circonstances peut être d'une grande importance médico-légale.

Si malgré la ponction, la tête ne peut être expulsée spontanément, on essayera d'aider la mère dans ses efforts en appliquant le forceps avec précaution. Malheureusement ainsi qu'on l'a vu souvent, la tête n'offre pas une prise

suffisante à cet instrument qui glisse. On est alors obligé d'avoir recours soit au céphalotribe, soit au cranioclaste qui pourra dans certains cas être d'une grande utilité.

On a aussi conseillé de faire la version après la perforation du crâne; mais la version, quand l'utérus s'est contracté, est une opération dangereuse qui ne doit pas être conseillée alors qu'il s'agit d'un fœtus mort ou considéré comme tel. Le forceps, le cranioclaste ou le céphalotribe sont d'un emploi beaucoup moins dangereux pour la mère et doivent mériter la préférence des accoucheurs.

B. *De l'hydrocéphalie dans les présentations de l'extrémité pelvienne.*

Le fœtus hydrocéphale se présente souvent, ainsi que cela a été démontré, par l'extrémité pelvienne; les moyens qui nous permettent d'arriver à reconnaître l'existence de la distension de la boîte crânienne sont malheureusement encore moins nets que précédemment.

L'interrogatoire et la vue ne nous donneront que des renseignements peu précis. Le palper seul pourra dans quelques cas faire constater l'existence de cette maladie. Mais les données sont plutôt théoriques, car il ne nous a pas éte possible de trouver une observation dans laquelle le diagnostic put être posé pendant la grossesse grâce à ce moyen d'investigation. Cependant si en trouvant le siége au niveau du détroit supérieur, on trouve dans le fond de l'utérus une tumeur plus ou moins dure, d'un volume plus considérable que celui que présente normalement l'extrémité céphalique, l'accoucheur pourra et devra penser à la possibilité d'une hydrocéphalie. Mais par suite de la distension de la cavité utérine, le palper sera rendu très-difficile et les sensations qu'il percevra seront en général assez obscures.

L'auscultation ne pourra pas non plus être d'une grande utilité. Les doubles battements s'entendront comme normalement alors que l'on a affaire à une présentation du siége; si cette partie fœtale n'est pas engagée on les percevra au niveau ou un peu au-dessus de l'ombilic. Cependant, grâce aux travaux du Dr Ribemont sur la situation exacte du cœur du fœtus, on pourra en comparant la distance qui existe entre l'extrémté inférieure du fœtus et son extrémité céphalique, arriver à trouver quelques données qui pourront avoir leur importance.

Dans ces cas, le maximum des bruits du cœur ne sera plus perçu dans une région située à égale distance des deux extrémités du fœtus, mais dans une région plus près de l'extrémité pelvienne. Cette disproportion dans ce rapport montrera que l'extrémité supérieure de la tête est plus développée que d'habitude, et par ce fait l'accoucheur pensera à la possibilité d'une hydrocéphalie. Ce n'est donc pas en trouvant les battements fœtaux plus ou moins au-dessus de l'ombilic maternel que le médecin arrivera à son diagnostic, mais en comparant les distances qui existent entre l'extrémité céphalique ou l'extrémité pelvienne et le lieu où s'entendent le mieux les bruits du cœur.

Le toucher pendant la grossesse ne sera d'aucune utilité au point de vue du diagnostic de l'existence de l'hydrocéphalie.

On le voit, les moyens qui permettent au médecin de reconnaître cette maladie quand le fœtus se présente par le siége sont peu nombreux, le palper est difficile, l'auscultation ne donne des résultats précis que lorsque la comparaison entre les deux parties fœtales est possible, c'est-à-dire lorsque le siége n'est pas engagé, ce qui doit certainement se produire plus souvent quand le fœtus est hydrocéphale que normalement, car l'utérus distendu doit, en comprimant l'extrémité supérieure de l'ovoïde

fœtal, tendre à faire engager dans l'excavation la région fœtale qui se trouve près d'elle, le siége; de telle sorte que les éléments qui devaient permettre à l'accoucheur d'établir une comparaison utile au diagnostic disparaissent.

Aussi, en présence des difficultés nombreuses qui empêchent le médecin de reconnaître l'hydrocéphalie, ne sera-t-on pas étonné de voir en lisant les observations qui vont suivre que, en général, quand l'hydrocéphalie a été reconnue, ce n'était qu'au moment où le tronc venait d'être expulsé. La marche de l'accouchement permet seule de poser un diagnostic. Le travail dans cette présentation est parfois si caractéristique que M. Tarnier a pu diagnostiquer la maladie et ne pas hésiter à vider la cavité encéphalique sans être obligé de mettre la main dans les parties génitales de la mère.

La marche de l'accouchement est normale jusqu'au moment ou l'expulsion de la tête doit se produire. Le tronc est expulsé comme d'habitude, alors que le bassin est bien conformé, mais une fois hors des voies génitales, il reste entre les jambes de la femme, le dégagement de la tête est impossible. Le médecin s'efforce d'aller à la recherche du menton de façon à faciliter un engagement qui ne se fait pas, il recherche l'orifice externe afin de voir si l'arrêt n'est pas dû à une contraction spasmodique, mais le plus souvent, ses efforts sont infructueux, la tête est située au-dessus du détroit supérieur et il ne parvient pas à la mobiliser.

En palpant le ventre à ce moment on trouve l'utérus globuleux, encore très-volumineux bien que le tronc ait été expulsé. L'accoucheur, en procédant à cette exploration, éprouvera une sensation analogue à celle qu'il ressentirait en palpant une vessie fortement distendue par un liquide. L'arrêt subit de la tête au niveau de l'entrée du bassin, l'existence de cette tumeur arrondie et volumineuse perçue

par le palper, permettront de diagnostiquer l'hydrocéphalie. En présence d'un cas semblable, une seule conduite devra être tenue, on devra donner issue au liquide contenu dans le crâne, afin d'en diminuer le volume. Nous verrons un peu plus loin quel est le procédé qu'il convient d'employer et auquel on doit donner la préférence. En agissant ainsi l'enfant est sacrifié, mais on a vu combien l'existence d'un hydrocéphale était précaire et en général de courte durée, et l'on évite à la parturiente des souffrances et des accidents qui peuvent mettre sa vie en danger, comme le prouvent malheureusement un trop grand nombre d'exemples.

Les présentations pelviennes sont en général, il est vrai, plus favorables que les présentations céphaliques, parce que la traction est exercée par en bas et que les pressions exercées latéralement par les parois pelviennes ont pour effet de produire plus facilement l'accommodation ; la partie osseuse de la tête, qui a la forme plus ou moins exacte d'un entonnoir, se présente ainsi au niveau du détroit supérieur de la façon la plus avantageuse à son passage. Mais cette marche dans le travail s'observe dans les cas ou l'hydrocépalie est peu considérable et dans lesquels le diagnostic de la maladie a lieu alors que le fœtus est expulsé. Ce sont des cas bénins, et ceux qui vont nous occuper sont de ceux qui nécessitent l'intervention de l'art.

La difficulté cependant peut parfois céder subitement sous l'influence de tractions plus ou moins énergiques. Une petite fissure peut se produire soit sur le trajet des sutures, soit à la suite d'une fracture d'une des plaques osseuses et le liquide encéphalique passer, grâce à cette ouverture de l'intérieur du crâne sous le cuir chevelu, et l'accouchement devient alors possible.

Le fait suivant, recueilli à la clinique de M. le profes-

seur Depaul par M. A. Le Coin, est un exemple d'une pareille terminaison du travail. On voit que le liquide intra-crânien s'est épanché sous le cuir chevelu grâce à une fracture située sur le pariétal droit qui a ainsi établi une communication entre la cavité du crâne et une poche extérieure formée par le décollement de la peau à ce niveau. La physionomie de ces enfants a quelque chose de particulier, le crâne augmenté de volume est comme surmonté par une énorme bosse séro-sanguine.

Obs XXV. —*Présentation du siège, hydrocéphalie, épanchement de liquide sous le cuir chevelu* (Recueillie à la clinique de M. Depaul, par le Dr A. Le Coin. -- Le 19 mars 1872, à un heure et demie, je fus appelé rue Mazarine, chez Madame Janouin, sage-femme, pour terminer un accouchement difficile.

Il s'agissait d'un enfant à terme dont le tronc s'était dégagé sans aucune difficulté, mais dont la tête était retenue et résistait à toutes les tractions.

Déjà un confrère, ainsi que la sage-femme, avaient fait plusieurs tentatives infructueuses pour amener cette tête. L'enfant était mort, et le confrère, après avoir encore renouvelé quelques efforts d'extraction, déclara qu'il n'avait pas les instruments nécessaires et partit en disant qu'il fallait demander un autre médecin. C'est alors qu'on vint me chercher.

A mon arrivée, je trouve la femme couchée sur le bord du lit, les cuisses demi-fléchies et écartées. Le corps d'un enfant du sexe féminin pend entièrement hors de la vulve. Le cordon ombilical est assez long pour ne pas être tiraillé dans les divers mouvements qu'on imprime au tronc de l'enfant. Il porte plusieurs nœuds et plusieurs nodosités variqueuses et ne présente plus aucun battement. Le corps de l'enfant est complètement refroidi.

J'examine rapidement la mère. Quoique déjà très-fatiguée, elle est très-disposée à se prêter à toutes les manœuvres nécessaires pour terminer l'accouchement.

Je glisse alors un doigt sur la partie latérale du tronc, et constatant la dilatabilité du vagin, j'introduis facilement les trois autres doigts. J'arrive presque immédiatement sur une saillie surmontée par une ouverture transversale que je reconnais facilement

être le menton et la bouche ; puis plus haut, les yeux, et enfin je parviens jusqu'aux arcades sourcilières, où je suis arrêté. La face est donc tout entière dans le petit bassin, dans la concavité du sacrum.

En contournant la tête, je ne puis engager le doigt entre le pubis et l'occipital, qui est appliqué exactement sur eux.

Je veux alors essayer à mon tour de dégager la tête. Pour cela, j'introduis deux doigts de ma main droite dans la bouche de l'enfant; puis, glissant deux doigts de ma main gauche, en fourchette sur la nuque, je m'efforce d'imprimer quelques mouvements à la tête ; mais malgré des tractions et des efforts énergiques, je n'obtiens pas de résultat favorable; il semble même que lorsque je cesse les tractions, la tête remonte un peu, comme par un mouvement d'élasticité.

En même temps que je pratique ces manœuvres, je fais tirer sur le corps de l'enfant; j'engage la mère à pousser et à faire valoir les contractions utérines, qui sont encore assez énergiques. Tout cela n'a aucun résultat.

La sage-femme renouvelle ces essais, mais inutilement.

Nous changeons la position de la mère et nous la faisons coucher sur le côté droit, les jambes et les cuisses fortement fléchies ; mais les tractions n'amènent aucun changement.

Je me décide alors à faire une application de forceps; les cuillers glissent sur la partie fœtale, et je suis obligé de les retirer. Je fais une seconde tentative qui n'a pas plus de succès que la première.

Il est alors cinq heures du soir. La mère, quoique très-énergique, est épuisée. Elle est presque en syncope. Je la fais coucher dans son lit; on l'entoure de boules d'eau chaude et je la laisse reposer un peu.

Je préviens alors la sage-femme que, vu l'inutilité de nos tentatives, il fallait changer de ligne de conduite.

La difficulté d'extraction de la tête ne pouvait provenir du bassin de la mère, qui est très-large, et ne provenait pas non plus d'une mauvaise présentation, puisque la face a déjà franchi le détroit supérieur; le volume seul du crâne est un obstacle à l'accouchement : réduire ce volume par la perforation du crâne, et l'évacuation de la matière cérébrale est ce qui se présente naturellement à l'esprit, surtout l'enfant étant mort.

Je me décide à ce dernier parti et annonce à la sage-femme que

je reviendrai dans une demi-heure pour procéder à la perforation du crâne.

Lorsque je reviens, la sage-femme me dit que la mère souffrant beaucoup et l'utérus présentant toujours des contractions, elle avait recommencé des efforts de traction si considérables que je ne l'aurais pas laissé faire si j'avais été présent, et qu'elle avait amené un enfant à tête monstrueuse.

Je vis alors que nous avions affaire à une tête hydrocéphale, dont la mollesse avait seule permis le passage par les voies maternelles.

Le placenta avait été expulsé presque immédiatement après l'extraction de la tête. Il ne présentait aucune particularité.

Un écoulement de sang assez abondant suivit la délivrance et persista pendant plusieurs heures.

Voici les renseignements que me donna la sage-femme sur ce qui s'était passé avant mon arrivée.

Les douleurs avaient duré toute la nuit. Vers neuf heures du matin, la dilatation du col était d'environ la grandeur d'une pièce de cinq francs.

Lorsque la poche des eaux se rompit, il s'écoula une quantité de liquide amniotique plus considérable que d'habitude ; les pieds se dégagèrent les premiers, mais on fut obligé d'aller chercher les bras qui ne se dégageaient pas. Le cordon cessa de battre vers onze heures.

La mère avait déjà eu deux couches très-naturelles. Sa dernière grossesse n'a rien présenté de remarquable. Elle a amené quelques vomissements au début, mais qui cessèrent bientôt. Elle a eu de vives contrariétés dans le commencement de sa grossesse.

Autopsie. — M. Depaul ponctionne la peau du crâne de cet enfant, le liquide qui s'en écoule est séreux et un peu coloré de sang. Il y a environ 500 grammes. Le pariétal droit présente une fracture transversale qui fait communiquer la cavité crânienne avec cette poche extérieure, car une perforation de la dure-mère existe à ce niveau. On remarque aussi une fracture transversale de l'occipital, qui établit une large communication entre l'intérieur et l'extérieur du crâne. Celui-ci contient encore une certaine quantité de liquide (*Gaz. des Hôp.*, 1873, n° 17, p. 129).

Dans d'autres cas, également sous l'influence des tractions, la rupture de la colonne vertébrale peut se pro-

duire. Le liquide contenu dans la cavité crânienne comprimé par l'utérus et par les efforts de l'opérateur contre les parois du bassin, trouvant une issue, s'infiltre dans le tissu cellulaire du cou, de la poitrine et quelquefois de toutes les parties du corps, en passant par le trou occipital et le canal rachidien, et s'échappe ainsi par ces fissures vertébrales pour s'injecter dans le tissu sous-cutané. Le liquide étant ainsi expulsé de la boîte crânienne, la tête moins volumineuse peut alors être extraite.

L'observation suivante publiée par Baudelocque est un éxemple de terminaison de l'accouchement après que le liquide céphalique fut répandu rapidement dans le tissu cellulaire de tout l'organisme.

Obs. XXVI. — *Présentation des pieds. Tractions. Infiltration du tissu cellulaire.* — Dans un cas de présentation des pieds, ne se doutant pas encore que l'enfant fût hydrocéphale à l'instant où l'on se permit de faire les premiers efforts pour extraire la tête, après l'abaissement des bras, on vit l'eau épanchée dans le crâne s'infiltrer dans toute l'habitude du corps avec une promptitude remarquable. Plus de quarante élèves, témoins de ce fait, observèrent comme nous les progrès rapides de cette infiltration, qui commença par le col et s'étendit jusqu'aux pieds. L'enfant était mort et le crâne nous parut avoir contenu au moins une pinte de fluide. (Baudelocque, t. II, ch. V, n° 1914.)

Le fait suivant emprunté à la clinique de P. Dubois et rapporté par Chassinat est un nouvel exemple de cette terminaison du travail, alors que le fœtus hydrocéphale se présente par le siége ; seulement dans ce cas l'infiltration du tissu cellulaire est moins étendue que précédemment.

Obs. XXVII. — *Présentation du siége, hydrocéphalie. Traction. Infiltration du tronc.* — Dans le courant de janvier 1835, une femme était en travail à l'hospice de la Maternité de Paris. L'enfant présentait le siége ; cette partie et le reste du tronc franchirent

avec assez de facilité, mais un obstacle invincible s'opposa à la sortie de la tête; on rechercha quel pouvait être cet obstacle, on supposa toutes les causes de dystocie excepté la véritable. Enfin, on se décida à aider la nature par de fortes tractions sur le tronc de l'enfant qui, du reste, était mort. Ces tractions furent faites avec force et continuité pendant un certain temps, mais inutilement. Dans un effort violent de la sage-femme, les articulations du cou ayant paru se déchirer, ce que l'on sentit par une espèce de craquement qui eut lieu tout à coup, on vit le tissu cellulaire sous-cutané de la région cervicale et d'une grande partie du tronc s'œdématier. Cette infiltration séreuse fixa de suite sur le diagnostic. On attribua l'obstacle à l'accouchement, à la présence dans la tête du fœtus d'une grande quantité de liquide. On supposa que ce liquide, par suite de la solution de continuité opérée au niveau de l'occipital par les tractions de la sage-femme, s'échappa hors de la tête dans les parties voisines, aidé encore par la pression exercée sur la tête hydropique par l'utérus contracté. En effet, peu de temps après, la tête s'engagea, franchit, et l'on reconnut une hydrocéphalie.(P. Dubois, *Leçons orales*, cité par Chassinat, p. 556.)

Dans quelques cas plus rares, alors que la disjonction de la colonne vertébrale ne se fait plus au niveau des premières vertèbres cervicales, comme dans les exemples qui viennent d'être mentionnés, mais plus bas au niveau des vertèbres dorsales, le liquide peut fuser non-seulement dans le tissu cellulaire sous-cutané, mais aussi dans l'une ou l'autre plèvre et dans la cavité abdominale. L'observation que nous donnons comme exemple est très-intéressante, elle a été recueillie par le Dr Ouvrier et se trouve publiée dans sa thèse que nous avons déjà eu à citer à plusieurs reprises. Ce cas s'est passé dans la clinique du professeur Depaul, qui avait déjà eu occasion de voir des faits analogues.

Obs. XXVIII. — *Hydrocéphalie. Présentation du siège, extraction manuelle. Œdème de la région cervicale. Epanchement de sérosité dans les plèvres et dans la cavité péritonéale.* — La femme Delbor, âgée de 23 ans, primipare, entre à l'hôpital des Cliniques

le 5 avril 1869. Elle est de taille ordinaire, bien conformée, ne présentant pas de traces de rachitisme, d'une bonne santé habituelle.

Elle a été réglée à 14 ans et la dernière apparition des règles remonte au 24 juin 1868.

Pendant les deux ou trois premiers mois de la grossesse, elle a été tourmentée par des vomissements fréquents; à cinq mois elle a fait sur le siége une chute qui a nécessité quelques jours de repos.

Le 3 avril 1869, apparition des premières douleurs; rupture spontanée des membranes le 4 avril à trois heures du soir; dilatation complète le 4 avril à dix heures du soir; terminaison le 5 avril à huit heures quinze minutes du matin. Présentation du siége. Fille du poids de 4,600 grammes.

L'enfant, très-volumineux, s'est présenté par le siége en S.I.G.A. Une sage-femme appelée dès les premières douleurs, constata la présentation et se borna à rester spectatrice du travail sans faire aucune tentative d'extraction. Le siége descendit peu à peu et arriva jusqu'à la vulve où il se dégagea seul. Alors seulement la sage-femme fit quelques tentatives d'extraction qui restèrent infructueuses. Le lendemain 5 avril dans la matinée, un médecin appelé se joint à la sage-femme, fait avec elle des tractions très-énergiques, mais sans résultat. On se décide alors à envoyer la malade à la Clinique.

5 avril. Ce matin l'aspect de cette femme est assez fâcheux; elle est pâle, fatiguée, le pouls bat 124. Le tronc d'un gros enfant pend avec les bras hors de la vulve, la tête reste dans les parties génitales. On sent l'occiput en avant et à gauche, en arrière et à droite on arrive facilement à la bouche. M. Depaul introduit deux doigts avec lequels il accroche la mâchoire inférieure, puis poussant avec la main droite et exerçant des tractions énergiques, il amène rapidement un enfant très-volumineux, présentant une tête énorme évidemment hydrocéphalique.

La mère se rétablit promptement et sort au bout de quelques jours.

Examen de l'enfant. — Ce qui frappe tout d'abord, c'est l'état de conservation de l'enfant qui évidemment a succombé pendant le travail et l'affaissement de la tête qui est flasque et molle bien qu'elle contienne encore du liquide. Le cuir chevelu ne présente aucune trace de déchirure ayant pu permettre l'issue du liquide.

Les tissus, surtout à la face, au cou et à la poitrine sont œdématiés, comme infiltrés.

Fluctuation très-évidente dans la cavité abdominale; celle-ci ouverte, il sort environ 80 à 100 grammes de liquide limpide et citrin.

A l'ouverture de la poitrine, on trouve environ 150 à 160 gr. de liquide dans la cavité pleurale; les poumons sont intacts.

Mais la colonne vertébrale présente les lésions les plus remarquables, on y constate une double rupture; la première siége au niveau de la septième vertèbre cervicale, la seconde au niveau de la troisième dorsale. La moelle est sectionnée et déchirée dans les points correspondants.

Au niveau de sommet de la poitrine, la plèvre est déchirée en arrière à droite et à gauche. C'est par là que le liquide a passé de la cavité crânienne dans la cavité de la plèvre et de là dans la cavité abdominale.

Il reste encore environ 150 grammes de liquide dans la cavité crânienne.

L'état du cerveau ne peut être indiqué attendu que M. Depaul désirant placer cette tête dans le musée obstétrical qu'il a créé à l'hôpital des Cliniques, on n'a pas pu en opérer la dissection.

Cette tête mesurée après dessiccation nous offre les dimensions suivantes :

Diamètre	bipariétal.	15 centim. et demi.
—	occipito-frontal. . .	»
—	occipito-mentonnier	19 centim. et demi.

Sa circonférence est de 50 centimètres. — Ces chiffres n'ont pas besoin de commentaire; il est évident que jamais cette tête n'eût franchi les organes maternels, si son volume n'avait pas été diminué.

Dans les différentes observations que nous venons de citer l'accoucheur pour extraire le fœtus ne s'était servi d'aucun instrument, les tractions seules sur le tronc avaient été mises en usage. Dans quelques cas dans lesquels on n'avait pas songé à l'existence d'une hydrocéphalie au lieu de faire des tractions sur le tronc pour dégager la tête on fit des tractions avec un crochet mousse

sur l'extrémité céphalique. Le cas suivant, publié en 1842 dans la *Gazette médicale de Strasbourg*, en est un exemple.

Obs. XXIX. — *Hydrocéphalie, présentation du siége, rupture de la colonne vertébrale, traction avec le crochet mousse*, par le Dr J.-F. Herrgott. — Vers le milieu de novembre 1842, je fus appelé à Plancher-les-Mines (Haute-Saône) pour terminer un accouchement. A mon arrivée, je trouvai une fille de 19 ans, bien constituée et enceinte pour la première fois, en travail depuis environ vingt heures : le tronc d'un enfant du sexe masculin, qui paraissait être arrivé au terme de la gestation, était entre les cuisses de la femme ; la tête seule était retenue dans les parties génitales de la mère.

L'enfant s'était présenté par le siége, et jusqu'à la sortie des bras le travail de la parturition n'avait présenté rien de remarquable ; lorsque la sage-femme voulut extraire la tête, elle trouva une résistance telle, qu'elle avait jugé à propos d'appeler un médecin ; l'examen de l'enfant démontra que des tractions énergiques avaient été opérées, car le cou du fœtus était très-allongé et très-flasque ; on pouvait même sentir une interruption dans la partie cervicale de la colonne vertébrale ; la face dorsale du fœtus était dirigée directement en haut. Il ne fut donc pas possible de se servir encore du tronc pour attirer la tête ; j'appliquai le forceps ; cette opération fut facile, mais bientôt, malgré la précaution que j'avais prise de bien réunir les deux branches de l'instrument pour éviter un écartement des cuillers, je m'aperçus que le forceps glissait ; je le réappliquai ainsi plusieurs fois, et le glissement devint de plus en plus facile, sans que les branches de l'instrument, toujours tenues fortement serrées, aient été déviées. J'eus alors recours à un autre instrument ; car, ne soupçonnant pas la cause qui retenait ainsi la tête immobile au détroit supérieur, je n'eus pas la pensée de vider le crâne.

J'employai le crochet mousse, je l'appliquai à la mâchoire inférieure, mais une légère traction suffit pour rompre la symphyse médiane ; je fus obligé de renoncer à ce moyen ; je glissai la partie la plus petite du crochet mousse, posée à plat le long de la main gauche placée dans l'excavation pelvienne, jusque vers un des yeux que je sentis sous mes doigts ; par un mouvement de rotation, je dirigeai le bouton vers l'orbite, et par une pression exercée par les doigts de la main gauche je fis entrer cette partie

de l'instrument dans la cavité orbitaire gauche. Cette fois, je sentis de la résistance et recommençai mes tractions, tenant par l'indicateur gauche le crochet toujours enfoncé dans l'orbite, et introduisant le médius dans l'orbite droite pour y agir comme avec mon crochet.

Enfin, après des tractions très-énergiques, je sentis la tête s'avancer peu à peu, et bientôt elle sortit tout entière; quel ne fut pas mon étonnement quand je vis qu'elle avait un volume égal à celui de la tête d'un adulte; à ma grande satisfaction, elle ne présentait aucune trace des violences que je croyais avoir exercées sur elle: la délivrance fut facile et la femme se rétablit très-promptement. Interrogée sur les particularités qui avaient accompagné sa grossesse, elle ne sut rien me dire; au reste, cette fille étant primipare, n'avait rien remarqué. Lorsque les pieds de l'enfant parurent hors des parties génitales de la femme, ils avaient exécuté des mouvements; de sorte que jusqu'au dernier moment de l'existence utérine cet enfant avait conservé la vie. (Société médicale du Haut-Rhin, 25 avril 1852, *Gaz. méd. de Strasbourg*, p. 331.)

Souvent cependant on a essayé d'ouvrir la cavité crânienne afin de donner au liquide la possibilité de s'écouler de façon à réduire par ce moyen le volume de la tête. Plusieurs méthodes ont été employées, soit directes soit indirectes, nous allons en donner quelques exemples.

Le Dr Vignard donna, en 1863, dans la *Gazette médicale*, la relation d'un cas d'hydrocéphalie où il fut obligé de faire avec un couteau la perforation de la voûte palatine afin de permettre au liquide intra-crânien de s'écouler.

Cet accoucheur réussit en effet à perforer la base du crâne, le liquide s'écoula et la tête ainsi diminuée de volume put passer à travers la filière pelvienne.

Obs. XXX.— *Hydrocéphalie, siège, perforation de la voûte palatine.*— Dans la nuit du 11 mars 1861, la femme Faucheux, âgée de 28 ans, blanchisseuse, fut prise des premières douleurs de l'enfantement. Appelé près d'elle vers trois heures de l'après-midi, je

constatai une présentation des pieds; cette femme était primipare, et, les douleurs se succédant très-rapidement, je profitai de cette première exploration pour m'assurer des dimensions du bassin, que je trouvai large dans tous ses diamètres. Au bout d'une heure environ, les douleurs devenant plus fréquentes, et la dilatation étant complète, je rompis les membranes et saisis l'un des pieds; je fus tout surpris de trouver autour de ce pied, bien conformé du reste, une sorte de manchette molle formée par la peau de la jambe, repoussée par les contractions utérines; le premier pied, amené à la vulve avec quelques difficultés, fut retenu par un lacs; puis, saisissant l'autre pied, qui présentait la même particularité, je dégageai successivement les membres inférieurs, puis les bras qui étaient d'une conformation semblable à celle des membres inférieurs.

Voyant l'enfant faire des mouvements très-énergiques, et le cordon battre parfaitement, je me mis en devoir d'extraire la tête le plus promptement possible; j'arrivai à grand'peine, et en introduisant toute la main dans le vagin jusqu'à la bouche de l'enfant, dont la tête restait tout entière au-dessus du détroit supérieur, et j'exerçai en vain plusieurs tractions vigoureuses, suivant la méthode habituelle; la tête ne descendant point malgré l'ampleur du bassin, je pensai que comme les membres, elle était peut-être monstrueuse, et l'idée que je pouvais avoir affaire à un cas d'hydrocéphalie me vint à l'esprit; la grosseur du ventre, malgré la sortie du tronc, la dureté très-égale d'un corps sphérique resté dans l'utérus me le firent croire.

Je résolus donc de débarrasser au plus vite la malade. Le cordon ne battait plus; vider le crâne de l'enfant me parut le seul parti à prendre.

J'envoyai chercher plusieurs confrères; les uns étaient absents, les autres tardant trop à venir, je fus forcé d'agir seul, et, ayant entouré de linge la lame forte et pointue d'un couteau non articulé, je cherchai à perforer la base de l'occiput, seule partie du crâne que je pus atteindre en laissant pendre le corps du fœtus entre les jambes de la mère; mais cet os, ferme déjà et présentant une sérieuse résistance, je n'osai pas employer une grande force, de peur de blesser la mère si par malheur le couteau venait à glisser; je n'étais pas assuré du reste que le crâne dût bien se vider par cette ouverture, qui, dans le mouvement de flexion que fait la tête pour s'engager à travers le détroit supérieur, allait remonter un

peu et s'appliquer derrière la symphyse du pubis, d'autant plus intimement qu'on mettrait plus de force à engager la tête dans le détroit.

Je pensai alors que s'il était possible de perforer la base du crâne à travers le palais, on éviterait ces deux inconvénients, l'ouverture pouvant toujours rester béante dans la bouche de l'enfant, et la voûte palatine offrant, par sa forme même, la plus grande sécurité contre tout glissement de la pointe du perforateur.

Je me décidai donc à employer ce procédé.

Je trouvai dans la maison voisine un couteau long de 25 centimètres environ, étroit, solide, et à manche non articulé; j'en entourai la lame d'une bandelette jusqu'à la pointe, et, introduisant ma main gauche tout entière dans le bassin, le long de la paroi antérieure du cou de l'enfant, dont je faisais en même temps fortement relever le corps sur le ventre de la mère, je pus, faisant glisser la lame le long de la face palmaire de cette main, la faire pénétrer dans la bouche de l'enfant, et en appliquer la pointe sur la voûte palatine; à ce temps de l'opération, je fis presser le ventre pour repousser et fixer la tête en arrière, et ramenant le manche de mon couteau vers la commissure postérieure de la vulve, je pénétrai assez facilement dans le crâne; j'eus la satisfaction de voir s'écouler aussitôt une grande quantité de sang noir, puis d'eau; je fis faire à mon couteau des mouvements en différents sens; alors s'écoulèrent en abondance, les contractions utérines aidant, du sang, puis des matières cérébrales. Ceci fait, commandant à la femme de pousser, je saisis fortement la mâchoire inférieure de l'enfant avec deux doigts de la main gauche, je mis l'autre main à cheval sur la nuque, et j'eus le bonheur d'extraire très-facilement la tête considérablement allongée.

Selon mes prévisions, pendant le dernier temps de l'accouchement, la matière cérébrale s'écoula en très-grande quantité.

Les suites de couches furent très-heureuses; car, le 20 mars, cette femme avait repris ses travaux habituels. Cet heureux résultat est dû, selon moi, à la brièveté du travail; car, moins d'une heure et demie après la rupture des membranes, la femme était complètement délivrée.

Examen de l'enfant. — La tête, très-longue et profondément déprimée au niveau des sutures et des fontanelles, devait, avant la perforation, présenter au moins le volume d'une tête d'adulte.

Le tronc, volumineux, est parfaitement constitué.

Les membres, au contraire, ont un aspect tout particulier : la cuisse et les jambes sont courtes, grosses et flasques; on dirait que les os n'ont pas assez de longueur pour tendre les muscles et les téguments; le pied est bien conformé; même difformité des membres supérieurs. (*Gazette médicale*, 1863, p. 245. — Dr E. Vignard.)

La perforation de la base du crâne est une opération difficile, aussi a-t-on essayé d'ouvrir la cavité crânienne par un autre moyen. Au lieu de cette opération qui outre sa difficulté d'exécution n'est pas sans faire courir certains dangers à la femme, on a cherché à pénétrer par une suture; on sait que les sutures sont plus distendues que normalement dans ces cas pathologiques.

Le fait qui va suivre et qui est dû au Dr Chamisso a été publié dans les annales de la Société obstétricale de Berlin il y a quelques années.

Pour arriver à perforer le crâne, le Dr Chamisso introduisit sur ses doigts les ciseaux de Smellie et pénétra dans le crâne derrière l'oreille droite, ce qui permit au liquide de s'écouler et rendit possible la terminaison de l'accouchement.

Obs. XXXI. — *Hydrocéphalie, présentation du siège, perforation avec ciseaux de Smellie*, par le Dr Chamisso. — Le 2 mars, je fus appelé près de la femme d'un ouvrier en caoutchouc, parce que le gonflement considérable de la partie génitale lui occasionnait de grandes douleurs. Elle prétendait être enceinte depuis le milieu du mois de juillet, elle était ainsi au huitième mois.

Madame G..., âgée de vingt-six ans, est accouchée heureusement et facilement, il y a dix-huit mois. La puerpéralité avait été normale dans les deux cas ; les deux enfants vivent encore. Elle avait allaité son dernier enfant et au milieu de juillet elle eut de nouveau ses règles, mais depuis elle ne les vit plus reparaître. Pendant toute sa grossesse, et surtout dans sa première moitié, elle éprouva de fortes douleurs dans le bas-ventre, elle les décrit comme des douleurs allant d'avant en arrière ; à part cela, elle

n'a rien remarqué de particulier dans son état. Depuis le mois de décembre, le ventre a beaucoup grossi. Elle a senti fort peu les mouvements de l'enfant. Ce n'est que depuis le mois de février qu'elle a remarqué que ses pieds commençaient à s'enfler.

Le 27 février, elle a remarqué un gonflement des paupières et depuis quelques jours un gonflement des doigts.

Le 28, les parties génitales commencent à se tuméfier et à lui causer de fortes douleurs.

Le 2 mars, elle fut obligée de s'aliter à cause des douleurs aux parties, fortement infiltrées.

De légères douleurs dans les reins furent les signes précurseurs d'un accouchement que la malade n'attendait pas encore.

Le 7 mars, dans la matinée, les douleurs se déclarèrent franchement, mais ne devinrent intenses que dans la soirée. La sage-femme constata une présentation anormale. Lorsqu'à neuf heures du soir, j'arrivai près de la parturiente, je constatai quelques douleurs énergiques qui tendaient et faisaient fortement saillir la poche; celle-ci se rompit à neuf heures et demie ; il s'écoula une quantité colossale de liquide, et peu après je vis se présenter à la vulve le siége d'un enfant du sexe masculin, dont les extrémités étaient très-fortement pliées en haut. Les pieds furent étendus, le tronc légèrement attiré, on y remarqua des tentatives de mouvements respiratoires, et les bras furent dégagés ; malgré des tractions secondées par d'énergiques douleurs qui peu à peu devinrent moins intenses, les épaules et le cou restèrent à la vulve et la tête fut arrêtée au-dessus du détroit supérieur. Les choses en restèrent là jusqu'à minuit. Comme malgré la sortie du tronc, le bas-ventre restait très-gros, que la tête ne pouvait pas être circonscrite par la main introduite dans les parties génitales, que, depuis une heure, il ne s'était opéré aucun changement, l'hydropisie de l'amnios et l'hydropisie générale de la femme me firent soupçonner une hydrocéphalie ; on comprend que ce diagnostic supposé et la situation élevée de la tête m'éloignèrent de l'idée d'appliquer le forceps. La perforation de la tête me parut indiquée. La gravité du cas et ce qu'il avait d'insolite me déterminèrent à appeler en consultation mon collègue Bœhr, qui accorda la possibilité d'une hydrocéphalie, mais qui pensa que l'obstacle à l'accouchement devait être attribué à la constriction de l'orifice utérin autour du cou de l'enfant. Pendant le sommeil anesthésique de la parturiente, il constata le volume énorme de la tête et procéda à la perforation du

crâne ; il introduisit les ciseaux de Smellie dans le côté gauche de la femme, il pénétra dans le crâne derrière l'oreille droite, il s'écoula aussitôt une très-grande quantité de liquide ; la tête saisie, moyennant un crochet et un doigt introduit dans l'ouverture faite par les ciseaux, céda facilement. Le délivre suivit peu après, la matrice se contracta suffisamment.

Le fœtus adressé à l'Institut orthopédique pour y être conservé, fut examiné par le Dr Ruge ; ses notes sont les suivantes : les mensurations et le poids nécessairement modifiés par l'écoulement du liquide hydrencéphalique, sont : poids 1,840 grammes, longueur de la tête au coccyx 34 centimètres, de la tête aux talons 49 centimètres, circonférence de la tête 42, diamètre transversal antérieur 10, diamètre transversal postérieur 11, grand diamètre oblique 15, petit diamètre oblique 12, diamètre droit 12, circonférence du thorax 24,5, largeur des épaules 10, largeur des hanches 7,5. L'autopsie démontre l'existence d'une hydrocéphalie interne. Il n'y avait pas de point d'ossification dans l'épiphyse fémorale ; tout l'ensemble indiquait que le fœtus était arrivé à la trente-deuxième semaine.

L'état de l'accouchée est satisfaisant jusqu'à aujourd'hui (quatrième jour), l'œdème diminue sensiblement, la sécrétion urinaire augmente, l'albumine diminue. L'état général est satisfaisant ; sur les grandes lèvres existent des contusions qui disparaîtront certainement avec le temps.

L'étiologie de ce cas est enveloppée d'obscurités comme l'hydrocéphalie congénitale en général. L'hydropisie de la mère qui, d'après les cas que j'ai pu étudier, est une exception, peut à peine avoir eu ici une certaine influence étiologique, elle peut au contraire être regardée comme un effet de l'hydrocéphalie en raison de la pression opérée sur les veines venant des extrémités inférieures et de la stase produite dans la circulation rénale (Société obstétricale de Berlin, séance du 11 mars 1873).

Dans d'autres cas, l'accoucheur au lieu de perforer le crâne latéralement peut employer un moyen un peu différent pour arriver au but qu'il se propose.

Le Dr Cancal fit paraître dans la Lancette française (t. VIII) l'observation d'un cas d'hydrocéphalie dans lequel la perforation fut faite au centre de la fontanelle an-

térieure avec l'extrémité des doigts, mais c'est le seul cas que nous connaissions dans lequel une manœuvre aussi simple ait réussi ; ordinairement on emploie des instruments tels que les crochets pour arriver à ce but.

L'observation qui suit, due au docteur Mattei et qui se trouve dans la thèse du Dr Ouvrier, contient la relation du procédé que cet accoucheur a employé pour vider la cavité crânienne. Il s'est servi du crochet aigu qui est fixé à l'une des branches du forceps. Il l'introduisit de façon à perforer le crâne en enfonçant la pointe de ce crochet dans une fontanelle au moyen d'un mouvement brusque de traction. Ce procédé réussit dans les mains de M. Mattéi, mais assurément il n'est pas innocent pour la mère : ce n'est pas toujours impunément que l'on introduit un crochet aigu dans la cavité utérine. Nous verrons que le procédé employé par M. Tarnier pour vider le crâne d'un hydrocéphale est beaucoup plus simple et beaucoup moins dangereux.

Obs. XXXII. — *Hydrocéphalie. Présentation du siége. Perforation au moyen du crochet aigu,* par le Dr Mattei. — Nonziatata Rosetti, de Livourne, âgée de 28 ans, d'une santé robuste, a été réglée à 15 ans, et s'est mariée à 22. Elle a eu deux grossesses heureuses, et entre les deux, un avortement de quarante jours par suite de la frayeur que lui occasionna un tremblement de terre. Devenue enceinte en avril dernier, elle fut séparée de son mari, compromis dans des affaires politiques.

Le septième mois avait à peine commencé, que le ventre était aussi grand que si la grossesse était à terme ; et comme, dans les mois suivants, il acquit une grosseur énorme, cette femme crut qu'elle était enceinte de deux jumeaux.

Vers le milieu du neuvième mois, dans la nuit du 7 au 8 décembre dernier, et sans cause appréciable comme sans douleur, un flot d'eau sortit par le vagin. C'était alors minuit. A trois heures, les douleurs de l'enfantement ont commencé, et elles ont continué jusqu'au 9 ; alors seulement l'accoucheuse s'est aperçue que les pieds de l'enfant avaient franchi le col utérin. Quelques

douleurs s'étant suivies sans que le travail avançât, on a exercé des tractions sur ces extrémités, sans gagner plus de terrain. On a redoublé les tractions, l'enfant était alors vivant; on est allé à la recherche des deux bras que l'on a ramenés avec beaucoup de peine hors du col, sans pouvoir cependant faire avancer le corps de l'enfant. Celui-ci était solidement enfoncé dans les organes internes et dans le vagin ; il n'y avait d'apparent à l'extérieur que le train inférieur jusqu'à l'insertion ombilicale du cordon.

L'accoucheuse voyant ses efforts infructueux, et l'enfant ayant cessé de vivre, a fait appeler un médecin. Celui-ci, après avoir essayé sa force dans les tractions, et avoir saigné la malade sans accélérer l'accouchement, fut d'avis, avec l'accoucheuse, qu'il fallait d'autres moyens plus énergiques. C'est alors seulement qu'on m'a prié de voir cette femme; il était une heure après midi.

J'ai trouvé cette femme couchée sur un canapé, exténuée de fatigue et n'ayant aucune contraction utérine ; les membres inférieurs et une partie du tronc d'un fœtus de moyenne grandeur apparaissaient au dehors : les épaules, ainsi que le reste du corps solidement fixés au fond des organes; les bras collés entre le thorax de l'enfant et le vagin, la position de la face était à gauche et en arrière; le cordon qui, du reste, ne battait plus, faisait trois évolutions autour du tronc. Après avoir dégagé ces lacs du cordon, j'allai saisir avec la main droite le cou et la bouche de l'enfant, pendant qu'avec la gauche, allongée, je poussais en haut l'occiput, dans le but d'imprimer une rotation à la tête, et ramener ainsi au détroit supérieur, où était l'obstacle, le diamètre sous-occipito-bregmatique, au lieu de l'occipito-frontal qui y était engagé. Cette manœuvre ne me donna aucun résultat, mais j'en attribuai la cause à la difficulté qu'opposait le corps de l'enfant. J'ai exploré, autant qu'il m'a été possible, les parties osseuses, pour savoir si je n'avais pas affaire à un rétrécissement du bassin, ce qui n'était pas présumable d'après les accouchements antérieurs. J'ai voulu appliquer le forceps, croyant toujours que j'avais affaire à un enclavement; mais l'introduction des cuillers, et surtout leur articulation, furent de la plus grande difficulté ; au bout de tout cela, les manches de l'instrument offraient un écartement extraordinaire; cependant leur rapprochement put se faire, et je commençai les tractions. A peine avais-je commencé cette manœuvre, que je vis l'instrument glisser malgré la masse qu'il paraissait avoir embrassée, l'instrument sortait en rapprochant

ses mors, et par conséquent sans amener la tête de l'enfant. Le col étant tout à fait dilatable ; je résolus alors de bien explorer l'état des parties avant d'en venir à une nouvelle application du forceps.

Je glissai la main à gauche le long du dos de l'enfant, jusqu'à l'oreille droite, et au-dessus de cet organe je trouvai la tête plus molle qu'à l'ordinaire ; c'était la fontanelle postérieure et inférieure, mais qui était très-large et qui s'élargissait encore plus à mesure que je montais vers le sommet de la tête. Il n'en fallait pas davantage pour me faire croire à un hydrocéphale ; aussi, sans retirer le bras, je glissai le manche déboutonné d'une des branches du forceps le long de l'avant-bras et de la main qui servaient de protecteurs ; la main gauche dirigea la pointe du crochet sur la fontanelle, et pendant que cette main tendait à enfoncer la pointe, la droite exerçait à l'extérieur un mouvement brusque de traction. La sensation d'une résistance vaincue, et le liquide qui commença à s'écouler, m'assurèrent de la perforation de la tête ; je retirai mon crochet, et je laissai la tête se vider d'elle-même. Après la sortie de 2 litres environ de liquide séreux, j'exerçai une traction médiocre et la tête franchit le détroit.

La tête de ce fœtus était aussi grande que celle d'un adulte ; seulement elle était affaissée par sa flaccidité comme l'est une vessie à moitié remplie d'eau. Les os du crâne, s'ils étaient dans la tête d'un fœtus ordinaire, auraient été à l'état normal ; mais, dans celle-ci, ils étaient énormément éloignés les uns des autres. On voit le point où le crochet a pénétré au-dessus de l'oreille droite.

Les suites de couches n'ont rien offert de particulier (Mattei).

Quelquefois pour faciliter la ponction on a pratiqué la détroncation ; le fait suivant, dû à M. le Dr Verrier, en est un exemple.

Obs. XXXIII. — *Hydrocéphalie. Présentation du siége. Détroncation. Perforation avec crochet aigu*, par le Dr Verrier. — Le samedi 20 juillet 1872, M. Verrier fut appelé à Charenton par le Dr Desportes pour terminer un accouchement qui s'offrait en première position du siége. Le tronc s'engagea sans difficultés, les membres inférieurs se développèrent ; M. Desportes fit ensuite le dégagement des bras ; mais, à partir de ce moment, quelques tentatives qu'il pût effectuer pour extraire la tête du fœtus, celle-ci

restait emprisonnée au-dessus du détroit supérieur. Après avoir endormi la patiente avec le chloroforme, M. Verrier parvint, au moyen d'un toucher profond, à reconnaître l'existence d'une hydrocéphalie. Comme il était impossible de rien tenter avec le tronc obstruant ainsi tout le vagin, et que d'ailleurs l'enfant était pertinemment mort, cet accoucheur prit la résolution de pratiquer la détroncation. Une fois cette opération achevée, M. Verrier introduisit la main gauche du côté droit maternel jusqu'à la hauteur de la fontanelle antérieure, puis il fit glisser sur cette main la branche du forceps portant le crochet aigu en ayant soin de maintenir ce dernier en rapport avec la paume de la main. Arrivé à la fontanelle antérieure, qui se touvait à une grande hauteur, il tourna brusquement le crochet du côté de l'espace membraneux et l'y implanta aussi solidement que possible. Un flot énorme de liquide s'échappa tout à coup ; M. Verrier tira ensuite avec précaution dans le sens du détroit supérieur, en protégeant toujours avec la main les organes maternels contre toute sortie brusque du crochet. Dès qu'il put juger que l'ouverture pratiquée à la fontanelle antérieure se trouvait dans l'aire du détroit supérieur, l'instrument fut retiré avec le plus grand ménagement. L'ouverture se trouvant ainsi dans une position déclive en rapport avec l'orifice utérin, le liquide s'écoula avec une grande facilité. Le reste du travail fut abandonné aux seuls effort de la nature. La femme fut remise dans son lit, une heure plus tard dans un bain, et le repos le plus absolu remplaça toutes ces secousses. Pendant la nuit, les contractions, réveillées, finirent par chasser la tête fœtale dont tous les os avaient considérablement chevauché. Ils s'étaient en quelque sorte entassés les uns sur les autres de façon à ne présenter aucun obstacle à la sortie. La délivrance fut naturelle et la femme se rétablit rapidement.

La tête du fœtus, placée dans une solution désinfectante, fut examinée. Mais son état d'affaissement ne permit pas d'en mesurer exactement les dimensions. Le diamètre occipito-frontal seul put être évalué à environ 22 centimètres (résumé d'après la *Gazette obstétricale*, 5 mars 1873).

Dans d'autres cas, la section du cou a suffi pour que le liquide pût s'écouler, et la tête diminuer de volume. M. Verdu, dans sa thèse (1846), parle d'un fait observé à la clinique de P. Dubois quelques années auparavant. Dans

ce cas on fut obligé de pratiquer la section du cou pour dégager la tête; un flot de liquide s'écoula aussitôt par le trou occipital et il fut alors facile d'extraire la tête.

L'observation qui va être rapportée est très-intéressante et montre comment dans quelques cas où la tête ne peut pas être atteinte il est possible de tourner la difficulté en disloquant avec un crochet les sutures orbitaires et d'ouvrir ainsi une route au liquide encéphalique.

Obs. XXXIV. — *Accouchement laborieux par suite d'hydrocéphalie.* — M. Van Huevel fut appelé, le 21 février 1848, auprès d'une femme enceinte pour la quatrième fois. Pendant les premiers mois de sa grossesse, cette femme avait éprouvé une très-vive émotion. Le ventre était très-développé, la poche des eaux s'étant rompue il s'écoula une masse d'eau qui inonda tout l'appartement. M. Van Huevel reconnut la deuxième position des fesses ou sacro-cotyloïdienne droite; le fœtus descendit jusqu'aux hanches, et là s'arrêta le progrès de l'expulsion.

Il parvint par des tractions, au milieu desquelles l'enfant cessa de vivre, à dégager le tronc et les bras, le cou et la tête restant fixement engagés dans le bassin. La tête, dont on sentait le volume énorme, était située trop loin au-dessus et au devant des branches horizontales du pubis, pour qu'il fût possible d'atteindre l'une ou l'autre fontanelle latérale et postérieure; les ciseaux courbes de Denman ne purent être enfoncés par leur pointe dans la suture sagittale; le forceps-scie ne put non plus être articulé; en introduisant le crochet mousse dans l'orbite et en opérant des tractions et des secousses brusques afin de disloquer les sutures orbitaires, une très-petite quantité de liquide vint mouiller la vulve au bout de deux heures. C'est alors que, essayant encore le forceps de M. Dubois, il opéra une forte pression sur la tête de l'enfant et vit s'écouler alors sans interruption un filet de liquide qui fut suivi de l'affaissement du crâne du fœtus, qui descendit alors dans la cavité pelvienne et fut entraîné avec le forceps. Il vit alors que le liquide s'était échappé par la fente sphénoïdale; le crâne avait le volume d'un crâne d'adulte. La mère guérit très-bien et accoucha heureusement un an après. (Van Huevel, *Revue médico-chirurgic.*, 1849, p. 237.)

M. Van Huevel fait suivre cette observation des réflexions suivantes, qui sont d'une grande importance pratique :

« Si pareille circonstance se représentait, continue-t-il, on pourrait agir plus simplement et plus promptement que je ne l'ai fait. Pour cela, il n'y aurait à pratiquer qu'une incision transversale, longue de 1 à 2 pouces, dans le tissu cartilagineux des vertèbres dorsales du fœtus, tout près des organes de la mère. Si cette incision était insuffisante pour ouvrir assez largement le canal rachidien, on en ferait une seconde en arc de cercle, au-dessus et au-dessous de la première, afin d'enlever une portion de la paroi postérieure de ce canal. Puis, avec une sonde droite en gomme élastique munie d'un fort mandrin, on pénétrerait facilement par le canal vertébral jusque dans le crâne. Le mandrin retiré permettrait au liquide de s'écouler en entier, et la tête, en s'affaissant, sortirait d'elle-même, ou, du moins, à l'aide de tractions méthodiques. Le même moyen pourrait aussi être employé en cas d'hydrorachis considérable. »

Nous ne savons pas si M. Van Huevel a mis en pratique le moyen qu'il a proposé, mais, assurément, cette manière *indirecte* de donner au liquide une issue par le canal rachidien est certainement la plus simple et la moins inoffensive, car elle est sans aucun danger pour la mère. Nous avons recherché le volume de la *Presse médicale belge*, d'où cette observation et ces réflexions ont été extraites ; malheureusement il ne nous a pas été possible de nous le procurer.

Ce procédé, indiqué par Van Huevel, a été mis en pratique pour la première fois, à notre connaissance, par M. le Dr Tarnier, qui l'a employé depuis à plusieurs reprises. Cependant, en parcourant le livre du professeur L. Hubert, de Louvain, j'ai été surpris de voir que ce

procédé décrit par Van Huevel était, dans ce traité, attribué à Lacoux (1).

« Lorsque le tronc est sorti, écrit-il, la ponction et surtout l'incision sont beaucoup plus difficiles. Si l'on ne peut arriver sans trop de peine à l'une des fontanelles postéro-latérales ou à la suture médio-frontale, on doit, comme Lacoux l'a fait, pratiquer à la région postérieure du cou une incision qui pénètre jusqu'au canal cervical et engager dans celui-ci une sonde métallique qu'on pousse jusque dans la boîte crânienne. »

En lisant ces lignes et ne trouvant aucune indication bibliographique qui me permît de rechercher où Lacoux avait publié ce procédé, je me suis permis d'écrire au professeur E. Hubert afin de savoir de quel côté diriger mes recherches. M. le Dr E. Hubert a bien voulu nous répondre en ces termes :

« J'ai inutilement cherché jusqu'ici la source que vous désirez connaître. Chailly et Hyernaux attribuent ce procédé à Van Huevel, mais en marge j'ai trouvé ces mots de la main de mon regretté père : « Erreur, ce procédé est de Lacoux ». La *Gazette médicale* de Paris, 1864, contient un long mémoire sur la question, mais le nom de Lacoux n'y est pas cité. Si j'étais plus heureux dans mes recherches ultérieures, je vous en avertirais aussitôt. Recevez en attendant, avec l'expression du regret que j'éprouve de ne pouvoir vous être utile... »

Dr Eugène Hubert.

Louvain, 9 juin 1878.

Ainsi qu'on peut s'en rendre compte, il nous est difficile de savoir qui, le premier, a eu l'idée de pratiquer une incision transversale entre les apophyses épineuses des ver-

(1) Cours d'accouchements par le Dr J. Hubert, publié par son fils, le Dr Eug. Hubert, pages 202 et 215. Louvain 1869.

tèbres, d'ouvrir le canal rachidien et d'introduire par cette ouverture une sonde de gomme munie d'un mandrin qui sera poussée jusque dans la cavité crânienne afin de permettre au liquide de s'écouler et à la tête de passer à travers la filière pelvienne.

L'observation que nous rapportons a été prise dans le service de M. Tarnier, chirurgien en chef de la Maternité, par son interne, M. Ribemont, qui a bien voulu également nous communiquer le dessin qu'il avait pris au moment où l'opération que nous venons d'étudier était pratiquée. Pour ouvrir le canal rachidien, M. Tarnier enfonça la lame d'un bistouri à droite et à gauche de la colonne vertébrale dans deux espaces intercostaux correspondants ; puis il introduisit profondément les lames d'une paire de ciseaux dans ces incisions et put, de cette façon, sectionner d'un seul coup la colonne vertébrale ; une sonde fut introduite comme normalement, ainsi que cela est représenté sur le dessin que nous donnons, et le liquide put s'écouler rapidement.

Obs. XXXV. — *Hydramnios, hydrocéphalie, présentation du siège, section de la colonne vertébrale.* Observation recueillie par M. A. Ribemont, interne de la Maternité. — La nommée P... (J.), âgée de 25 ans, couturière, entre au pavillon Tarnier, chambre n° 6, le 2 juin à 5 heures du soir. Cette femme a eu antérieurement trois grossesses qui se sont terminées : la première et la troisième à terme, la deuxième à sept mois, par la naissance de deux garçons et d'une fille vivants et bien conformés. Le dernier accouchement s'est fait à la Maternité, le 4 mars 1876.

Elle devient grosse une quatrième fois des œuvres de son amant, plombier.

Les dernières règles datent du 20 au 23 août 1876 ; des nausées, des lipothymies, de l'odontalgie ont troublé le cours de cette grossesse pendant laquelle la diarrhée a alterné avec la constipation. Hémorrhoïdes.

Dans le courant du septième mois, la région sus-pubienne est devenue le siége d'un œdème assez marqué.

L'abdomen a présenté un développement considérable dans les premiers temps.

On est frappé tout d'abord en examinant cette femme par l'énorme distension de l'abdomen dont les parois sont infiltrées des pubis jusqu'à l'ombilic.

L'utérus très-développé renferme une quantité anormale de liquide amniotique.

Le palper ne peut être pratiqué d'une façon approfondie à cause de l'indocilité de la malade. Il donne cependant la sensation des parties fœtales dans un grand nombre de points (fœtus volumineux, mal conformé ou grossesse composée?).

L'auscultation ne découvre qu'un centre de bruits cardiaques, siégeant au niveau et à gauche de l'ombilic.

Le doigt trouve le col non-seulement entièrement effacé, mais avec une dilatation de dimension égale à une pièce de 2 francs.

Les membranes sont entières et paraissent épaissies.

On n'atteint pas de parties fœtales.

Quelques douleurs dans les reins reviennent à intervalles irréguliers.

Cette femme reste dans le même état jusqu'au 8 juin. Ce jour-là, à 7 heures du matin, le travail commence et la dilatation est complète à 6 heures 1[2 du soir; les membranes sont intactes.

On n'atteint qu'une petite extrémité fœtale, probablement une main.

A 7 heures 15, on rompt les membranes, ce qui fait écouler 1 litre 350 gr. de liquide amniotique lacteseent. On reconnaît exactement la présentation : extrémité pelvienne (mode des pieds), S. I. G. A. avec procidence de la main droite.

La malade est placée sur les bords du lit; saisissant les deux pieds, on exerce quelques tractions pour les engager dans le vagin. Bientôt les membres inférieurs et le siége se dégagent.

Quelques instants après on vit apparaître l'ombilic.

Une anse du cordon est attirée au dehors.

Celui-ci n'a plus de battements. L'enfant fait deux mouvements d'inspiration.

Voulant terminer rapidement l'extraction, on exerce quelques tractions qui amènent le thorax au dehors, et on dégage facilement le bras postérieur, puis l'antérieur ; mais il est impossible de faire exécuter à la tête son mouvement de rotation en agissant sur le tronc du fœtus. Deux doigts de la main gauche, introduits dans la

cavité buccale, prennent un point d'appui sur le maxillaire inférieur, tandis que la main droite agit sur la nuque.

La tête reste fixe.

M. Ribemont cherche aussi à l'extraire sans plus de succès. Une application de forceps est tentée. La main droite, introduite dans les parties génitales, arrive sur l'oreille droite en arrière et au-dessus de laquelle elle rencontre une surface large, rénitente, donnant la sensation d'une poche membraneuse, distendue à l'extrême par un liquide. Cette sensation ne peut guère s'expliquer que par l'existence d'une hydrocéphalie. L'impossibilité de l'extraction de la tête, le volume considérable encore de l'utérus, sont autant d'arguments qui plaident en faveur de cette opinion.

La femme est replacée dans son lit.

M. Tarnier prévenu arrive à 9 heures 45.

Il est frappé tout d'abord par le développement de l'utérus qui offre le volume d'une matrice arrivée au septième ou huitième mois de la grossesse. La première idée qui se présente à son esprit est qu'il existe un deuxième fœtus.

Mais le palper la lui fait de suite abandonner.

En effet, il ne sent pas de petites extrémités, mais trouve une tumeur régulière sphérique, tendue plutôt que dure. Il diagnostique une hydrocéphalie, ce que confirme le toucher pratiqué avec la main.

M. Tarnier, voulant donner issue au liquide contenu dans le crâne par l'ouverture du canal rachidien, essaie de sectionner la colonne dorsale à l'aide de ciseaux de Dubois, mais c'est à peine si leur pointe entame la peau.

Il enfonce alors la lame d'un bistouri à droite et à gauche de la colonne vertébrale dans les deux espaces intercostaux correspondants, introduit profondément les lames d'une paire de ciseaux dans les incisions ainsi faites et sectionne d'un seul coup la colonne vertébrale. La partie inférieure du tronc du fœtus s'abaisse aussitôt, laissant à découvert le canal rachidien au niveau du segment supérieur de la colonne vertébrale. Une sonde en gomme, armée de son mandrin, est poussée dans le canal rachidien vers la cavité crânienne, mais aucun liquide ne s'écoule. M. Tarnier, craignant que les yeux de la sonde aient été bouchés par de la substance nerveuse, la retire lui-même. Les yeux sont libres.

Il réintroduit la sonde plus profondément, et immédiatement un jet de liquide clair citrin se produit. Chaque contraction de l'utérus comprimant la tête active l'écoulement du liquide. (Voy. fig. I.)

Le volume de la matrice diminue à vue d'œil. Au bout de cinq à six minutes on voit le tronc du fœtus s'abaisser, et entre les bords de la vulve s'engager une masse informe constituée par la tête vide affaissée et comme roulée sur elle-même.

Le placenta est expulsé immédiatement après ainsi que 870 gr. de sang. Aussitôt, l'utérus se rétracte si fortement qu'on n'administre point de seigle ergoté.

Suites de couches. — Les 9, 10, 11 juin, des tranchées utérines assez fortes se font sentir ; le pouls oscille de 96 à 88 ; elles diminuent d'intensité au quatrième jour, cessent le cinquième ; mais vers la soirée de celui-ci, la matrice, jusque-là indolore, devient sensible à la pression.

Le pouls étant à 80, on se contente d'appliquer des cataplasmes sur le ventre ; mais le lendemain cette douleur s'étendant aux annexes, M. Tarnier ordonne de poser douze ventouses scarifiées et 0 gr. 50 de sulfate de quinine.

Après leur application, la douleur disparaît comme par enchantement. Les suites de couches deviennent tout à fait normales dès lors. La malade quitte le pavillon le 18 juin, dans un état de santé satisfaisant.

Sa sortie a lieu pourtant un peu tôt, car le fond de l'utérus remonte encore à deux travers de doigt au-dessus du pubis.

Aucun conseil ne retient la femme.

Examen du fœtus. — Pour rendre à la tête son volume et sa forme, on injecte, au moyen de la sonde demeurée dans le canal rachidien, une quantité d'eau égale à celle du liquide céphalo-rachidien extrait, c'est-à dire 1,300 gr.

Le fœtus mesure alors 56 centim. du sommet au talon et 35 centim. du sommet à l'ombilic.

Il pèse 3540 gr.

Les diamètres de la tête sont les suivants :

Occipito-mentonnier	0,16
— maximum (Budin)	0,19
Occipito-frontal (De l'occiput à la partie la plus saillante du frontal.)	0,115
Sous-occipito-bregmatique	0,115
Bi-pariétal	0,156
Bi-temporal	0,125
Bi-mastoïdien	0,11
La circonférence occipito-mentonnière	0,54
— occipito-frontale	0,51
— sous-occipito bregmatique	0,49

(Extrait des registres du pavillon de M. Tarnier, à la Maternité de Paris, registre n° 1, p. 76).

Le procédé que M. Tarnier a employé dans ce cas est certainement celui qui permet d'arriver le plus simplement et le plus facilement à réduire indirectement le volume de la tête d'un hydrocéphale, c'est celui qui devra être employé lorsque l'accouchement ne pourra pas se terminer spontanément et que le diagnostic aura été nettement posé.

C. *De l'hydrocéphalie dans les présentations transversales.*

Les exemples de présentations transversales sont rares ; l'indication qui résulte d'une pareille situation est de faire la version, par conséquent de transformer cette présentation vicieuse en une présentation soit céphalique, soit pelvienne, qui permette à l'accouchement de se terminer. Nous n'insisterons donc pas sur les présentations transversales dans les cas où le fœtus est hydrocéphale ; nous nous bornerons à rappeler quelques faits qui nous ont paru intéressants.

Dans l'observation qui suit et qui est extraite des registres de la Maternité, M. Tarnier donna également issue au liquide intra-crânien en sectionnant la colonne vertébrale, comme il a l'habitude de le faire dans ces cas.

Obs. XXXVI. — *Présentation de l'épaule, hydrocéphalie, version. Issue donnée au liquide céphalo-rachidien par la section de la colonne vertébrale. Sortie spontanée de la tête.* — La nommée L..., multipare, âgée de 22 ans, dit avoir fait un avortement de cinq mois, le 2 mai 1865. Elle vient à la Maternité le 20 février 1868, ayant un col court et ouvert, la tête élevée et mobile. Par le palper abdominal, on sentait au-dessus des pubis une tumeur très-volumineuse, arrondie, dure, qui était la tête ; on crut à une hydrocéphalie.

Les bruits du cœur s'entendaient à droite, en arrière et assez

haut ; l'utérus était grandement développé ; la fluctuation des eaux était évidente,

Lorsqu'elle vint à la salle d'accouchement, le 28 février 1868, à 6 heures 1/2 du matin, on sentait par le palper abdominal une partie volumineuse à droite et en bas qui était la tête, à gauche et en haut une partie mollasse qui était le siége.

On entendait les bruits du cœur fœtal au niveau de l'ombilic ; l'orifice utérin était dilaté comme une pièce de 5 francs.

Il était souple, épais ; la poche des eaux volumineuse, et au-dessus d'elle aucune partie fœtale accessible.

A 9 heures du matin, les membranes se rompirent spontanément, il s'écoula une assez grande quantité de liquide et un bras s'engagea dans le vagin. La main gauche apparut à la vulve. On constata en même temps une procidence du cordon ombilical, puis l'épaule gauche qui se présentait en A. I. D.

A 9 heures, Mme Callé, sage-femme en chef, mit un lacs sur le poignet, puis elle introduisit la main droite et saisit un genou qu'elle amena dans le vagin. Le membre s'étant défléchi, elle prit le pied, c'était le gauche. Elle fit poser un lacs, et en tirant sur le pied, elle amena le siége à la vulve.

Peu après l'autre pied fut dégagé.

Mme Callé fit des tractions sur les membres inférieurs ; qui engagèrent le tronc. A 9 heures 15, elle dégagea le membre supérieur gauche, puis le droit. Ensuite elle fit des tractions énergiques pour faire avancer les épaules, mais elle éprouva de grandes difficultés, parce que la tête était au-dessus du détroit supérieur; elle paraissait d'un volume plus considérable qu'à l'ordinaire. (On soupçonne une hydrocéphalie.) Mme Callé se fit aider par les aides sages-femmes. Après des tractions énergiques faites simultanément, sûre que les efforts faits jusqu'alors avaient causé la mort de l'enfant, elle résolut d'attendre les contractions utérines et ne voulait agir qu'avec leur concours.

Mais, voyant qu'elles ne se produisaient pas, elle fit de nouvelles tractions sans plus de succès.

A 10 heures 15 minutes, M. Tarnier arriva et pratiqua une incision transversale sur la colonne vertébrale. Il introduisit par le canal rachidien une sonde en gomme élastique munie de son mandrin jusque dans la cavité crânienne où elle alla chercher le liquide qui s'écoula bientôt au dehors. On en recueillit 1,000 gr.

Quand la tête fut vide, elle s'affaissa et sortit seule sans difficulté à 10 heures 30.

M. Tarnier, voulant connaître ses dimensions, l'injecta et lui fit reprendre son volume primitif.

Voici ses diamètres principaux :

Diamètre occipito mentonnier	16 cent. 5	
— occipito-frontal	15	—
— bi-pariétal	14	—
— sous-occipito bregmatique	14	—

La délivrance fut naturelle. Les annexes du fœtus n'offraient rien de particulier, si ce n'est le cordon ombilical qui mesurait 74 centim.

Cette longueur un peu excessive a favorisé sans doute la chute de ce cordon.

La femme L... fut transportée salle Sainte-Elisabeth, n° 23, pour y passer ses suites de couches qui furent compliquées d'incontinence d'urine et de fièvre.

Elle partit en assez bon état pour le Vésinet le 14 mars 1868.

(Extrait des registres de la Maternité, juillet 1868, p. 255.)

Le docteur Koscia Kiewicz fit paraître, en 1847, dans l'*Union médicale*, une observation dans laquelle il relate l'accouchement d'un fœtus hydrocéphale qui se présentait trsnsversalement et où il fut obligé de pratiquer la version ; mais comme il s'agit d'un fœtus qui était mort déjà depuis quelque temps nous ne ferons qu'indiquer ce fait.

Le cas suivant, qui a été communiqué à la Société anatomique, en 1873, par M. Gripat, est un nouvel exemple de présentation de l'épaule alors que le fœtus est hydrocéphale. La parturiente succomba aux suites d'une rupture utérine.

Obs. XXXVII. — *Hydramnios, fœtus hydrocéphale ; présentation de l'épaule, version ; difficultés dans l'extraction de la tête ; rupture de l'utérus*, par M. Gripat. — Il s'agit d'une femme âgée de 21 ans, primipare, à terme, qui alla le 21 février, à deux heures, chez une sage-femme. Celle-ci diagnostiqua une présentation de l'épaule et envoya chercher un médecin de la ville. A quatre heures celui-ci, ayant placé la femme en travers d'un lit, rompit la poche pour pratiquer la version : il s'écoula environ 1 litre de liquide amniotique.

La version paraît avoir été faite rapidement, car un demi-litre environ de liquide amniotique sortit encore plus tard, comme nous le verrons. Les membres et le corps étant extraits, la tête se trouva enclavée, mais ne sortit pas. Des tractions énergiques furent alors faites par le médecin et la sage-femme réunis, sur le corps de l'enfant et sur les membres, qui durent être fixés au moyen de lacs. A deux ou trois reprises la malade fut replacée sur le lit d'où elle glissait. Le forceps fut ensuite appliqué quatre ou cinq fois, mais sans succès; d'après le dire de la malade, les manœuvres furent alors plus modérées que celles de la version. A cinq heures, le médecin déclara à la femme qu'une opération était nécessaire, mais qu'il n'avait pas les instruments; il l'envoya donc à l'hôpital.

La malade est placée à la salle Sainte-Monique, lit n° 13, service de M. Oulmont. A six heures, on m'appelle comme interne de garde. La figure est pâle, les traits tirés, l'air anxieux; il y a une douleur assez vive dans le bas-ventre, surtout à gauche. Un peu de sang s'écoule continuellement de la vulve. L'enfant est entre les cuisses de sa mère, le dos tourné à droite et un peu en avant. Il présente de nombreuses ecchymoses. Le cordon ne bat plus. Je touche et cherche immédiatement à accrocher le maxillaire inférieur pour rétablir la flexion de la tête; mais je ne puis arriver jusqu'au menton, à cause d'une bride rigide qui forme cravate au-dessous de lui. Je trouve de plus que le cou de l'enfant n'est pas dans l'axe du vagin, mais bien à gauche; la base du crâne présente une surface large et plate qui remplit le côté droit de l'utérus. Rapprochant ces signes de la présence d'une hydramnios, je diagnostique une hydrocéphalie de l'enfant. La femme étant très-fatiguée, je m'abstiens pour le moment de toute manœuvre d'extraction et fais mander un accoucheur. A neuf heures et demie, aucun chirurgien n'ayant été rencontré, j'essaie d'extraire l'enfant par des moyens de douceur. Pour cela, placé à droite de la malade qui est couchée dans la longueur du lit, je soulève le corps de l'enfant avec la main gauche et essaie à nouveau d'introduire l'index de la main droite dans la bouche. Cette fois-ci je réussis assez vite et sans effort à atteindre le menton, en dépassant la bride sous-mentonnière qui me paraît moins résistante que lors de ma première tentative. L'index et le médius étant introduits en crochet dans la bouche, je fais une traction modérée mais continue, ayant pour but d'amener le menton dans l'axe du vagin, le corps de l'enfant étant seulement soulevé par ma main gauche. Au bout de

sept à huit minutes, l'extraction est obtenue ainsi sans autre manœuvre. Immédiatement, je pratique l'expression de l'utérus : le placenta sort aussitôt avec un demi-litre environ de liquide amniotique demeuré dans les membranes. L'utérus étant inerte et le sang continuant à couler, j'administre 1 gramme de seigle ergoté et j'introduis avec douceur ma main droite pour exciter la surface interne de la matrice, pendant que la gauche soutient le fond de l'organe.

Les deux doigts entrent alors dans une cavité lisse, en arrière et à gauche d'une masse ronde ; étonné de ce que mes doigts ne sont pas serrés par la contraction de l'organe, je cherche à me rendre compte de l'endroit où ils sont : d'abord, je tourne à gauche et en arrière de l'utérus, je parviens à faire toucher le médius de mes deux mains avec la seule interposition de la paroi abdominale. Je reconnais alors nettement qu'il existe une perforation qui me semble être située au niveau du col ; la tumeur ronde que je sens est donc le globe de l'utérus. J'introduis deux doigts dans sa cavité qui se contracte énergiquement. Un instant après, un accoucheur arrive et cherche à constater la perforation ; d'abord, il ne la trouve pas, parce qu'il ne voit sortir aucune anse intestinale, puis ayant franchi le col il la découvre facilement.

Repos absolu, la tête basse ; vin chaud.

Des symptômes de péritonite se déclarent, et malgré un traitement approprié (glace à l'intérieur et sur l'abdomen, potion cordiale), la femme succombe le 22 à une heure du matin.

L'autopsie constate une injection très-forte du péritoine pariétal et viscéral ; l'utérus est très-volumineux. Une perforation large comme une pièce de cinq francs existe à 2 centimètres au-dessus du col du vagin ; les bords en sont irréguliers, frangés, mâchés. Elle est due probablement à l'écrasement du tissu utérin par la pression du menton contre le plan résistant du sacrum. La bride qui empêchait tout d'abord d'atteindre la bouche était formée par la portion du col intermédiaire à la rupture et au vagin.

L'enfant mâle, hydrocéphale, pèse 3,750 grammes ; le délivre 720 grammes ; le cordon a 60 centimètres de longueur ; il n'est ni gros, ni mou. Voici les dimensions des diamètres extérieurs :

Diamètre occipito-frontal.	150	millimètres.
— bipariétal.	115	—
— trachélo-bregmatique .	112	—
— occipito-mentonnier . .	160	—

La tête est extrêmement compressible, en raison de l'écartement considérable des os. La fontanelle postérieure mesure 90 millimètres dans sa plus grande largeur; en avant, elle se confond avec la fontanelle antérieure, vu le grand espace qui existe entre le bord supérieur des deux pariétaux. La fontanelle antérieure mesure 80 millimètres à partir, en arrière, de l'angle supérieur du pariétal. Les angles supérieurs des deux frontaux sont distants de 50 millimètres. Il n'y a pas de fontanelle accessoire à la racine du nez. De nombreux os wormiens existent entre les os qui sont assez flexibles. La transparence de la tête dépouillée fait préjuger que la quantité de liquide est très-grande.

La colonne vertébrale ne présente dans sa portion cervicale ni fracture, ni luxation; sa partie moyenne est entourée d'épanchements sanguins dus probablement à de violents mouvements de torsion ou d'extension du cou.

Le reste du corps ne porte ni fractures. ni luxations, mais on y remarque des ecchymoses multiples, les unes étendues et superficielles sur le thorax et le cou; les autres limitées et plus profondes, au-dessus des épaules, comme produites par des bretelles; et autour des bras et des jambes surtout, il y en a trois plus évidentes indiquant qu'on a tiré vigoureusement au moyen de lacs sur les membres de l'enfant.

Les deux poumons présentent une particularité intéressante: certains points sont d'une couleur rosée, légèrement en saillie sur les parties voisines qui sont brunes; elles crépitent sous le doigt et surnagent. Dans le poumon droit, il n'y a que les bords qui se comportent ainsi, mais à gauche, presque tout le lobe inférieur, coupé en gros fragments, reste sur l'eau. Il n'y a pas d'anomalie autre que l'hydrocéphalie. (Société anatomique, séance du 28 février 1873.)

Enfin nous terminerons par le cas observé par M. Duvernoy en 1849, cas très-remarquable par un commencement d'évolution spontanée et par la sortie inattendue d'une grande quantité de liquide céphalo-rachidien après la section de la colonne vertébrale.

Obs. XXXVII. — *Présentation de l'épaule, commencement d'évolution spontanée, rachitomie, expulsion d'un fœtus hydrocéphale plié en deux*, par le Dr Duvernoy. — Je fus appelé, le 17 fé-

vrier 1847, pour délivrer la femme Q..., en travail depuis six heures de temps environ. J'arrivai à deux heures après midi et trouvai une présentation de l'épaule droite avec issue du bras et procidence du cordon, qui était froid et sans pulsations. Un lacs pendait à la vulve et me conduisit à un pied situé peu profondément dans l'excavation.

La sage-femme m'apprit que les eaux s'étaient écoulées la veille; qu'arrivée le matin, elle n'avait pas reconnu de suite la présentation; que pendant une de ses explorations, le bras et le cordon s'étaient dégagés ; qu'alors, allant à la recherche d'un pied, elle l'avait attiré à la vulve, y avait passé un lacs, et que l'inutilité des tractions qu'elle avait opérées sur ce membre l'avait engagée à m'envoyer chercher.

La femme Q... était forte, bien constituée, et avait eu deux couches très-faciles ; ses enfants naissaient volumineux. J'espérais, en repoussant la tête d'une main et en opérant des tractions sur le membre pelvien déjà dégagé, amener une assez prompte terminaison.

Ma main gauche introduite dans le vagin, je sentis l'autre pied que je fixai au dehors ; je cherchai ensuite à pénétrer dans la cavité utérine et à arriver à la tête, mais il me fut impossible de franchir le col, qui était vigoureusement contracté. Je répétai la manœuvre en changeant de main, toujours en vain.

Je me contentai alors de refouler le bras autant que possible et de faire des tractions sur les extrémités inférieures. Pendant quelque temps, j'espérais obtenir des succès de cette manœuvre ; une des jambes était dégagée jusqu'à la vulve ; mais, depuis ce moment-là, je ne gagnai plus rien.

Il était minuit, la patiente était pleine de courage et de force ; les contractions de l'utérus n'étaient ni bien énergiques ni bien suivies ; j'attendis le matin pour demander l'aide d'un confrère.

A neuf heures, MM. Oustalet et Fallot (de Montbéliard) s'étaient, avec empressement, rendus à ma demande.

Pensant tous trois que l'obstacle consistait dans une position vicieuse de la tête, peut-être dans son enclavement au détroit supérieur, nous essayâmes encore de corriger cette position. Aucun de nous ne put franchir le col. Nous renouvelâmes des tractions sur les membres pelviens qui, sous l'influence de la putréfaction déjà commençante, se détachèrent au genou. Laissant à la patiente quelque temps de repos, nous la mîmes dans un bain tiède où elle resta une demi-heure.

Les contractions se ranimèrent et devinrent plus fortes et plus suivies. Vers midi, nous constatâmes que les extrémités inférieures remontaient et que l'épaule descendait davantage dans l'excavation. On sentait les espaces intercostaux sous l'aisselle. Pleins d'espoir dans la toute-puissance de la nature, nous vîmes là un commencement d'évolution spontanée ; mais nous nous décidâmes aussitôt que la poitrine serait accessible aux instruments à la perforer pour en vider la cavité ainsi que celle de l'abdomen, et à faire la section du rachis et du tronc pour l'extraire en deux portions.

A trois heures, la région axillaire et latérale de l'abdomen était à la vulve. La patiente convenablement placée, une incision, suivant l'axe de la vulve, pénétra dans le thorax et dans l'abdomen et permit d'extraire les viscères de ces deux cavités ; et l'un de nous, s'assurant de la position du rachis, l'attaqua avec de forts ciseaux droits et parvint à en opérer la section. Pendant que des tentatives étaient faites pour fixer un crochet sur le bout inférieur, un flot de liquide s'échappa, entraînant la partie supérieure de la moelle épinière et tenant en suspension de la matière cérébrale réduite en bouillie ; il fut suivi de l'expulsion du fœtus plié en deux.

Nous vîmes alors la cause des difficultés insurmontables que nous avions éprouvées à faire descendre la tête. Le fœtus était hydrocéphale ; sa cavité crânienne ressemblait à un énorme sac complètement affaissé, grâce à l'intervalle considérable qui séparait les différents os qui la constituent. La femme se rétablit parfaitement (Revue médico-chirurgicale, 1849).

Ainsi qu'on a pu s'en convaincre par la lecture des différents exemples qui viennent d'être rappelés, l'hydrocéphalie est souvent un obstacle considérable à l'accouchement; souvent l'accoucheur est obligé d'intervenir pour sauver la mère. Dans 77 cas rassemblés par Hohl et dans 17 observés à la clinique de Berlin et publiés par Bœhr (1), 73 fois sur 94 cas l'accouchement ne put se terminer spontanément. D'autre part, on a vu par les statis-

(1) Ueber hydroceph. cong. in Geburtsh. Beziehung Dissert. Berlin, 1868.

tiques établies par M. Chassinat combien la vie chez les hydrocéphales est de courte durée et combien leur existence est précaire, aussi nous croyons-nous autorisés à conseiller, pour terminer un accouchement laborieux, non pas de pratiquer l'opération césarienne, comme le voulait Naumann, mais la ponction capillaire du crâne lorsque le fœtus se présente par l'extrémité céphalique, la section de la colonne vertébrale d'après le procédé employé par M. Tarnier lorsque l'accouchement a lieu par le siége.

Il est bien entendu que toujours l'accoucheur, avant d'intervenir, devra, s'il conserve encore le moindre doute, s'assurer de l'exactitude de son diagnostic en introduisant au besoin la main entière dans les parties génitales de la femme.

Traitement prophylactique. — En présence de l'effrayante mortalité des enfants hydrocéphales, et des dangers que cette maladie fait courir à la parturiente, quelques accoucheurs se sont demandé s'il ne serait pas possible en provoquant le travail prématurément de sauver les enfants en les faisant naître avant que l'hydrocéphalie ne soit développée. Ce sont ces considérations qui ont conduit Simpson (1) à pratiquer l'accouchement prématuré chez une femme enceinte pour la troisième fois, qui avait déjà mis au monde deux enfants hydrocéphales dont on avait été obligé de perforer le crâne.

Le résultat justifia les espérances de Simpson; le travail ayant été provoqué, un enfant naquit vivant qui, quelques semaines après, jouissait d'une bonne santé.

Je ne sais si la conduite de l'accoucheur d'Edimbourg a été imitée, nous n'en connaissons pas d'exemple; mais connaissant la prédisposition fâcheuse qu'ont quelques fem-

(1) Comptes-rendus de la Société obstétricale d'Edimbourg, 9 mai 1860.

mes d'accoucher d'enfants hydrocéphales, on pourrait peut-être, si l'on se trouvait en présence de cas analogues, provoquer l'accouchement prématuré, comme le conseille Simpson. Mais ces exemples d'accouchements successifs d'enfants hydrocéphales sont, on le sait, d'une extrême rareté, et rien ne prouve que l'enfant dont Simpson a provoqué prématurément la naissance ait été atteint d'hydrocéphalie qui aurait été arrêtée dans son évolution par la naissance, ni que la naissance ait prévenu le développement de cette maladie, qui remonte le plus souvent à une date fort reculée de la vie intra-utérine.

CHAPITRE DEUXIEME.

Tumeurs de l'extrémité céphalique.

Exencéphalie ou encéphalocèle congénitale. — On ne peut plus se dispenser aujourd'hui, comme nous l'avons déjà dit, de rechercher dans l'embryologie normale l'explication des malformations; celles qui se montrent à la tête fœtale sont si étranges, si variables dans leurs formes qu'on croirait difficilement pouvoir les attribuer à quelques causes simples et peu nombreuses. L'imagination avait trouvé là des éléments nombreux et variés pour construire les hypothèses les plus aventureuses, les fables les plus extraordinaires.

Geoffroy Saint-Hillaire a fait sortir la science de cette dangereuse ornière; en cherchant à expliquer par l'évolution embryonnaire la formation des monstruosités; il a ouvert une voie nouvelle et vraiment scientifique; c'est celle qu'il faut suivre désormais.

Les monstruosités qui sont le résultat du développement anormal des ampoules cérébrales, ou de maladies

qui peuvent les déformer dans la période de constitution, peuvent avoir pour effet la formation d'ampoules d'une forme autre que celle qui répond au plan primitif, ou celle d'appendices aux ampoules normales, quand le liquide qu'elles renferment devient plus abondant qu'il ne devrait l'être. On comprend que ces ampoules pourraient se développer sur les ampoules primitives sur tous les points de leur surface, mais l'observation a démontré qu'il est certaines régions où on le voit plus souvent qu'en d'autres. Quelques auteurs. tels que Holmes, ont pensé, certainement d'après un trop petit nombre de faits, que le siége de prédilection était la région occipitale ; mais en comptant rigoureusement tous les faits connus comme vient de le faire M. Larger dans un mémoire d'anatomie pathologique très-étudié, publié dans les numéros de mai et de juillet des *Archives générales de médecine*, 1877, et couronné par la Société de chirurgie, on aurait trouvé l'encéphalocèle sur la région antérieure 44 fois. et seulement 41 fois à la région occipitale, sur un total de 98 observations dont 13 ont dû avoir été défalquées comme n'ayant pas été assez précises (1).

Mais l'anatomie pathologique n'est pas l'objet essentiel de notre travail, qui a pour objet d'étudier particulièrement les obstacles que ces maladies fœtales peuvent opposer à la marche de l'accouchement, et ici ce sont les accoucheurs plutôt que les anatomistes qu'il faut interroger; quelle que soit la déformation ou la malformation observée, si intéressante qu'elle puisse être pour le tératologiste, si précieuses que soient les lumières qu'elle apporte pour la solution d'une question d'embryologie ou d'anatomie pathologique, elle sera pour l'accoucheur pres-

(1) Nous renvoyons à ce mémoire ceux qui désirent avoir des renseignements nombreux et précis sur l'historique de la question et l'anatomie pathologique.

que indifférente si elle n'a point eu pour effet de donner à une partie fœtale une forme, un volume ou une consistance incompatibles avec le passage facile du fœtus à travers les voies génitales de la mère.

Le revêtement tégumentaire et osseux qui recouvre les ampoules cérébrales peut subir dans son évolution les modifications les plus diverses, dont le caractère extérieur ne peut servir de base à une classification quelconque; mais pour l'accoucheur elles sont importantes en raison de leur siége, de leur volume et de la consistance des parois, car la poche supplémentaire à la cavité crânienne passe à travers le canal pelvien plus ou moins facilement selon qu'elle est plus ou moins volumineuse, que ses parois sont plus ou moins résistantes ou solides, ossifiées en tout ou en partie et implantées à telle ou telle place. Heureusement que cette extension en surface de l'enveloppe, qui est le résultat de la distension de la cavité, a pour effet presque constant d'entraver l'ossification ou de la rendre incomplète, non-seulement dans les parois de la poche anormale, mais dans les parois crâniennes elles-mêmes. Il résulte de cette malformation, qui peut avoir augmenté le volume total de la tête, une ossification défectueuse qui en a diminué la résistance, qui permet sa déformation, et une accommodation complète, un moulage aux parois pelviennes, par conséquent le passage à travers les voies génétales et la sortie infiniment plus faciles que leur volume pourrait le faire supposer. Rien ne fait mieux comprendre cet effet complexe que l'observation que nous donnons plus bas et que M. Tarnier a eu la bonté de nous communiquer (voy. p. 127).

La tumeur exencéphalique peut rester ou non en communication avec la cavité cérébrale ou la cavité méningée. Souvent l'orifice de communication, large au début, ou proportionnellement large, subit un rétrécissement plus

ou moins considérable, qui peut aller jusqu'à l'oblitération complète; ces tumeurs deviennent alors étrangères à l'organe ou à la cavité dont elles dépendaient primitivement; elles peuvent même être enlevées plus tard sans compromettre la vie de l'enfant; dans ces cas, ces tumeurs sont généralement petites et ne gênent pas notablement le passage de la tête, car elles siégent le plus souvent à la partie antérieure et postérieure, rarement sur un des côtés, de façon à augmenter le diamètre bipariétal. D'autres fois, la communication reste relativement large, et dans ces cas les tumeurs peuvent être assez volumineuses pour créer un obstacle sérieux à l'accouchement : nous en donnons plusieurs exemples.

Il serait intéressant de rechercher quelle peut être la cause de ces lésions ; je crois qu'on ne commet point d'erreur en l'attribuant à un état inflammatoire; depuis que de sérieux travaux ont montré l'existence de nombreuses maladies analogues ou identiques à celles de l'adulte, qui peuvent atteindre le produit de la conception depuis les temps les plus reculés de la vie intra-utérine jusqu'à la naissance, il est rationnel d'admettre que l'inflammation de la séreuse encéphalique ou méningée est la cause essentielle de la sécrétion trop abondante du liquide qu'elle renferme. Celui-ci distend la cavité jusqu'à la rupture de ses parois ou d'une partie de ses parois, d'où hernie et parfois même rupture complète (anencéphalie); de là des tumeurs herniées des cavités en connexion avec elle (hydrorachis, spina bifida), ce qui donne une grande probabilité à cette explication, ce sont les troubles consécutifs à ces lésions, qu'on observe dans le système musculaire : pieds bots, arrêts de développement divers et nombreux, qui tous témoignent d'un trouble grave dans le système nerveux et qui chez l'enfant et l'adulte se présente comme phénomènes accompagnant souvent les inflammations du système nerveux

On a essayé de diviser les *céphalocèles* en méningocèle, hydroméningocèle, encéphalocèle, hydrencéphalocèle, suivant qu'il se produit une hernie des méninges ou de l'encéphale avec ou sans hydropisie ; mais cette subdivision excellente au point de vue anatomique n'a pour l'accoucheur qu'un intérêt secondaire, l'hydrencéphalocèle n'étant en général que la seule tumeur qui soit capable par le volume qu'elle peut atteindre d'entraver la marche du travail. Du reste, entre l'hydrencéphalocèle et l'hydroméningocèle, la différence au point de vue obstétrical est peu considérable, et bien souvent ces deux affections sont confondues par l'accoucheur.

L'hydrencéphalocèle peut devenir très-volumineuse et empêcher par son volume l'accouchement de se terminer spontanément. Cependant ces cas sont relativement rares et les exemples d'hydrencéphalocèle comme cause de dystosie sont peu fréquents.

Quant au pronostic, il peut être très-sérieux pour la mère, mais dans la majorité des cas une simple ponction a permis l'extraction de la tête.

L'exemple d'hydrencéphalocèle le plus ancien que nous ayons pu trouver appartient à *Ruysch* (1), et se trouve rapporté dans ses observations anatomiques. Les détails qui y sont contenus relatifs aux difficultés de la parturition sont très-courts, il est vrai, mais nous croyons qu'il est utile de le reproduire ici comme *observation princeps* de cette lésion.

« In fœtu recenter nato aliquoties tumores a capite propendentes conspexi, qui caput magnitudine superabant, memini quoque me semel eundem vidisse tantæ molis, ut totum superaret fœtum ; unde partus quidem difficillimus erat, attamen quum totus ille tumor solum humoralis esset, non poterat partum omnino prœpedire. Hi tumores, quantumvis improprie hydrops capitis audirent

(1) Ruysch. Obs. anat. Amstel., 1691, observ. 52.

(quandin caput bene est constitutum), attamen tantam sæpius cum dicto affectu habent affinitatem ut cito etiam moriantur fœtus, si aperiantur dicti tumores; quemadmodum videmus in hydrocephalo. Communicant enim ut plurimum tumores in iis tumoribus contenti, cum latice aquoso qui in cerebri ventriculis stabulatur. Ejusmodi tumores aliquando animadverti non plane humorales, ast partim etiam carnosos, imo et ex parte cartilaginosos. »

L'observation que vient de publier récemment le Dr Wordsworth Poole est intéressante, non pas tant par les difficultés que la tumeur encéphalique a apportées à l'accouchement, mais surtout par l'examen microscopique qui a pu avoir été fait. L'accoucheur, après avoir pratiqué la version, put extraire la tête.

Obs. XXXIX. — *Hydroméningocèle compliquant le travail, présentation transversale, version*, par le Dr Wordsworth Poole. — Le 30 septembre, je fus appelé par Mme Lee, dont le bassin est légèrement étroit, et que j'avais déjà accouchée plusieurs fois auparavant, soit par la version, soit au moyen du forceps. Je trouvai le col de l'utérus très-dilaté; les membranes faisaient saillie en forme de cône, mais on ne sentait pas de partie fœtale.

J'introduisis graduellement la main pour explorer, je reconnus d'abord la situation de la tête, puis celle du cordon et des bras.

Je laissai alors une partie des eaux s'écouler et j'essayai de faire la version bipolaire. La tête, cependant, n'avançait pas, et j'introduisis complètement ma main dans le but de saisir un pied. Je fus surpris de sentir un large sac plein de liquide, attenant à la partie postérieure de la tête par un pédicule : ce pédicule lui permettait de se mouvoir facilement. La tumeur n'étant pas plus volumineuse que la tête, il était dès lors évident qu'elle serait aisément expulsée, après cette dernière : du reste, si elle causait quelque difficulté, il était facile de diminuer son volume par une ponction. La version podalique fut opérée, et l'enfant et le kyste furent expulsés sans peine.

De la description suivante, il ressortira avec évidence qu'il eût été impossible d'extraire la tête, le sommet en avant, tant que le kyste eût conservé son volume.

L'enfant, qui portait ce kyste, était bien développé ; il avait un bec-de-lièvre et une fente de la voûte palatine du côté gauche : ses yeux étaient très-petits; sauf cela, rien d'anormal. Il poussa quelques cris très-faibles, laissa écouler de l'urine et du méconium, et mourut au milieu de convulsions deux jours après. Je fis l'autopsie avec le docteur Bull.

Le kyste, de forme irrégulière, composé de trois lobes, mesurait 14 pouces de circonférence ; la tête, à la hauteur des tempes, n'en avait que 13, le plus grand diamètre du kyste était de 4 pouces et demi. Pendant la vie de l'enfant, la tumeur était transparente comme si elle eût été pleine d'une sérosité limpide ; les vaisseaux de la pie-mère se dessinaient à sa surface ; inférieurement la pression ne produisait aucun effet visible sur l'enfant. Le pédicule avait un pouce et demi de diamètre et naissait entre les deux pariétaux. Ces deux os, séparés l'un de l'autre, avaient des bords relevés en haut et dressés de manière à former une sorte d'ouverture carrée. Les autres os et leurs articulations étaient dans leur situation normale. Les cheveux couvraient le pédicule, mais disparaissaient peu à peu sur le reste de la tumeur.

Une circonvolution du cerveau faisait saillie par cette ouverture. A côté d'elle, on pouvait introduire le doigt jusque dans le ventricule latéral droit. La cavité de ce ventricule était remplie de liquide, et, à ses parois, étaient suspendus huit ou dix petits kystes de la grosseur d'un pois, contenant un liquide semblable à celui du grand kyste. Le ventricule gauche, situé sur un plan un peu inférieur à celui du ventricule droit, était normal (Obstetrical transactions, t. XIX, p. 268, 1878).

Dans le recueil de Vandermonde, on trouve un nouvel exemple d'hydrencéphalocèle, mais la marche du travail ne fut pas entravée jusqu'à la sortie de la tête, le fœtus se présentant par le siége ; mais la tête et la tumeur ne purent être expulsées que lorsqu'on eut par une ponction diminué le volume de ce kyste constitué par une partie du cerveau distendu par de la sérosité.

Obs. XL. — *Hydrencéphalocèle ayant mis obstacle à l'accouchement, présentation du siége, ponction du kyste.* — Le Dr Deslandes (de Tours) a publié une observation dont voici le résumé : l'enfant

se présentait par le siége ; le tronc sortit facilement, mais la tête ne put franchir le détroit supérieur. On introduisit la main dans la matrice et on reconnut l'existence d'une tumeur volumineuse, molle, fluctuante, située derrière l'occipital. On la perfora, et alors l'extraction du fœtus fut facile. Cette tumeur était constituée par de la sérosité et une partie du cerveau contenues dans un kyste, formé par les téguments distendus (Recueil périodique d'observations de Vandermonde, etc., t. XXVI, p. 74).

Il y a quelques années, M. Tarnier fut obligé d'intervenir pour un accouchement dont la marche était entravée par une hydroméningocèle. La relation de ce fait, observé à l'hôpital des Cliniques, nous a été donnée par M. Tarnier auquel nous adressons nos sincères remercîments.

Obs. XLI. — *Dystocie produite par une hydro-méningocèle*, communiqué par M. Tarnier, professeur agrégé de la Faculté, chirurgien en chef de la Maternité de Paris.

Chez une femme en travail, couchée dans la salle d'accouchement de l'Hôpital des Cliniques, l'enfant se présentait par l'épaule. Dès que la dilatation de l'orifice utérin fut complète, M. Tarnier, agrégé à la Faculté de médecine, procéda à la version pelvienne d'après les règles ordinaires. Lorsque sa main parvint dans la cavité utérine, cet accoucheur trouva la tête de l'enfant à droite, et au-dessus d'elle il crut sentir une autre tête fœtale; aussi, pensa-t-il qu'il s'agissait d'une grossesse gémellaire.

Dès lors, n'était-on pas exposé à confondre les pieds du second fœtus avec ceux du premier et à saisir les uns pour les autres? Afin de ne pas tomber dans cette faute, l'opérateur fit glisser sa main, de l'épaule qui se présentait, sur le tronc du fœtus ; du tronc, sur l'extrémité pelvienne ; de celle-ci, sur les pieds qui furent saisis et abaissés. L'évolution ne présenta rien de particulier ; le tronc et les membres thoraciques furent extraits facilement; deux doigts introduits dans la bouche abaissèrent le menton et firent fléchir la tête; bientôt la face apparut au dehors et les deux tiers de la tête franchirent l'orifice vulvaire sans aucune difficulté. Mais, à ce moment, la tête cessa de progresser et résista à des tractions énergiques faites sur elle. Quelle pouvait être la cause d'un arrêt si imprévu? Il n'était guère possible d'admettre que le dégagement

d'une tête, dont les deux tiers avaient déjà franchi l'orifice vulvaire, pût être empêché par une partie fœtale appartenant au second jumeau. Bientôt, tous les doutes furent levés : en effet, pendant de nouvelles tentatives d'extraction, la tête sortit brusquement en entraînant avec elle une tumeur d'un volume considérable. Cette tumeur, plus grosse que la tête fœtale, était reliée à celle-ci par un gros pédicule partant de la région occipitale.

L'utérus ne contenait qu'un seul fœtus et c'est par erreur qu'au début de l'opération, pendant l'introduction de la main, la tumeur avait été prise pour la tête d'un jumeau.

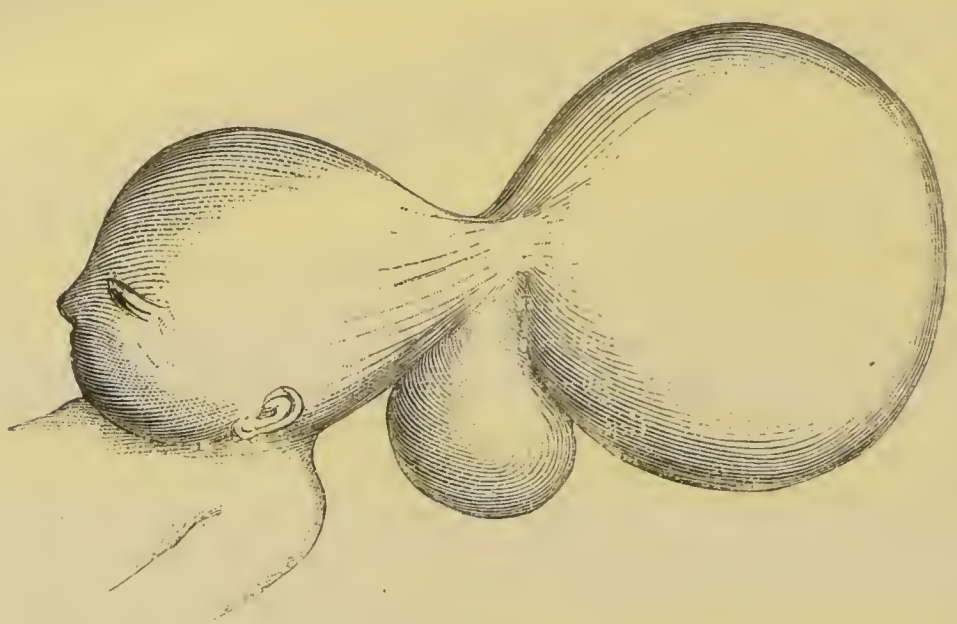

L'enfant qui était de volume ordinaire ne donne aucun signe de vie, et quand on en fit l'autopsie, il fut facile de constater que la tumeur était formée par une hydro-méningocèle communiquant largement avec la cavité crânienne. M. Tarnier fit monter la pièce anatomique et en donna plus tard le moule à M. le professeur Depaul, qui le plaça dans son musée de l'hôpital des Cliniques (le dessin ci-joint a été fait d'après ce moule).

La planche annexée à cette observation montre combien il était naturel de prendre la tumeur formée par l'hydro-méningocèle pour la tête d'un deuxième fœtus; la distance qui sépare le menton du pédicule est de 135 millimètres, celle du pédicule à l'extrémité opposée du diamètre de cette tumeur est de 130 millimètres.

Dans les différents cas que nous venons de rappeler, l'accouchement s'était produit primitivement ou secondairement après version, par l'extrémité pelvienne. Dans presque tous ces cas, l'accouchement avait été laborieux. Lorsque le fœtus se présente par la tête le travail semble s'effectuer plus facilement, au moins, c'est ainsi que les choses se sont passées dans le seul exemple que nous ayons pu trouver d'accouchement par le sommet de fœtus atteint d'hydrencéphalocèle, exemple que nous allons mentionner et qui a été publié par M. Chassinat (1).

Obs. XLII. — *Observation d'un cas d'hydrencéphalocèle* recueillie à la clinique d'accouchements de la Faculté de Paris, par le Dr Chassinat. — « J'ai recueilli à la clinique le fait suivant. La tumeur de forme elliptique avait 13 centimètres dans son diamètre vertical, 9 centimètres dans les deux autres. Elle était située à la partie postérieure de la tête, au centre de l'occipital auquel elle semblait unie par un pédicule court de 67 millimètres. Elle descendait jusqu'au niveau de la seconde vertèbre dorsale. Elle était molle et fluctuante. Elle était constituée par les téguments du crâne et la dure-mère énormément distendus par de la sérosité et une portion du cerveau qui faisait hernie par une ouverture pratiquée au milieu de l'occipital. Cette tumeur n'avait apporté qu'un obstacle peu considérable à l'accouchement, car elle s'était engagée séparément et avant la tête : il n'en eût certainement pas été ainsi s'il y avait eu une présentation de l'extrémité pelvienne. Le diagnostic n'avait été possible que quand la tête eut fait assez de progrès pour être accessible au toucher. Comme le travail marchait bien, on n'avait pas jugé à propos d'introduire la main dans l'utérus. L'enfant était à terme, bien conformé du reste, il vécut trois jours.

L'hydrencéphalocèle ainsi qu'on a pu s'en rendre compte par la lecture des observations qui viennent d'être publiées est d'un pronostic moins grave que celui de l'hydrocéphalie.

(1) Mém cité p. 697.

Cette tumeur kystique, appendue à l'extrémité céphalique jouit d'une certaine mobilité suivant que son pédicule est plus ou moins développé, mobilité, qui permet souvent à la tête de traverser la filière pelvienne.

Cependant, si l'obstacle devenait insurmontable, une ponction, en donnant une issue au liquide, suffira pour permettre à l'accouchement de se terminer.

Si les enfants succombent le plus fréquemment peu après l'accouchement, le pronostic pour les parturientes est beaucoup moins grave que lorsque le fœtus est atteint d'hydrocéphalie.

DEUXIÈME PARTIE

Maladies fœtales qui mettent obstacle à l'expulsion du tronc.

Nombreuses sont les maladies qui peuvent donner au tronc un développement anormal ; elles peuvent avoir pour effet de distendre les cavités naturelles dans lesquelles sont contenus les organes, de déformer ces organes eux-mêmes, d'altérer les organes sécréteurs, les canaux et réservoirs de l'appareil d'excrétion, de dénaturer complètement certains organes, de les augmenter de volume ; à la surface du tronc peuvent naître certaines tumeurs qui depuis longtemps ont attiré l'attention des accoucheurs ; enfin, un œdème général peut envahir le tronc tout entier et donner au corps fœtal un volume qui rend son expulsion difficile.

Nous aurons donc à étudier successivement : l'hydrothorax, l'ascite, les deux maladies réunies chez le même sujet.

Les maladies de l'appareil urinaire comprenant les altérations rénales.

Les oblitérations des uretères, les oblitérations du canal de l'urèthre et les communications du réservoir vésical avec les organes voisins.

Les maladies du foie, du pancréas et de la rate, des testicules et de l'utérus.

Les tumeurs du tronc, naissant à la région cervicale, à la région dorsale et à la région coccygienne, enfin, l'œdème généralisé.

CHAPITRE PREMIER

Hydrothorax.

Un épanchement considérable de liquide dans la cavité pleurale pourrait, suivant quelques auteurs, augmenter le volume du thorax au point d'entraver la marche du travail et devenir ainsi une cause de dystocie. Nous doutons qu'on ait jamais constaté un épanchement pleurétique sans ascite concomitante, assez volumineux pour être un obstacle à l'accouchement.

Cependant Hohl (1) dit en avoir observé deux cas dans sa pratique. Gottel (2) aurait fait, d'après lui, la même observation sur un fœtus de sept mois. Dans ces cas, l'épanchement pleurétique aurait été assez considérable pour empêcher l'accouchement, et nécessiter l'intervention de l'art en forçant l'accoucheur à faire une ponction évacuatrice.

Trouvant la chose extraordinaire, nous avons voulu aller à la source de ces indications et nous avons recherché dans le Journal de Graefe et Walther le fait cité par Hohl et à notre grande surprise nous avons trouvé l'observation suivante.

Obs. XLII. — *Cas d'ascite énorme chez un fœtus de 7 mois*, par le Dr Gottel, médecin pratiquant et accoucheur à Elbing. — Je fus témoin de ce fait extraordinaire en octobre 1826, dans le village

(1) Hohl. Lehrbuch der Geb. p. 556, 1852.
(2) Gräfe's und. v. Walther's Journal, Bd. XXVI, Heft. I, 1837.

de Fichthorst, distant de un demi-mille ; la femme était en travail depuis quarante-huit heures, c'était sa quatrième grossesse; les trois premières s'étaient terminées normalement; elle n'était enceinte que de sept mois. Les eaux s'étaient écoulées depuis trente six heures, une tête petite se présentait mobile dans ce bassin de petite dimension. Le ventre était également et uniformément distendu, nulle part on ne sentait de fluctuation. La parturiente avait le teint cachectique, ses pieds étaient œdématiés au-dessus des malléoles. Son aspect était maladif, elle était fortement abattue par la longueur du travail et les douleurs très-intenses et sans résultat qu'elle avait endurées; de prime abord on aurait pensé qu'elle était hydropique ; ces malades accouchent ordinairement facilement, et ici, l'accouchement chez cette pluripare aurait dû avoir eu lieu d'autant plus facilement que la tête qui se présentait était petite. Je dus penser de suite à un autre obstacle, et, avant d'arriver à un diagnostic précis, ce qui n'était pas facile, ma pensée s'arrêta à la possibilité de quelque malformation fœtale. L'enfant était mort depuis plusieurs jours. La grande fontanelle était déprimée, la suture large, on ne trouvait pas de tuméfaction du cuir chevelu. En explorant la région de la nuque et celle des épaules, on ne remarqua rien qui pût être regardé comme pouvant s'opposer à l'expulsion du fœtus, l'obstacle devait se trouver plus loin, dans le bas-ventre ou le dos.

Après avoir disposé à côté de moi et sous ma main tous les instruments qui pouvaient devenir nécessaires, j'introduisis lentement la main gauche, et j'arrivai à toucher avec l'extrémité des doigts l'abdomen de l'enfant, énormément développé et tendu comme un tambour, fluctuant et fortement pressé dans le canal pelvien, je pus m'assurer ainsi que j'avais affaire à une ascite. L'évacuation du liquide pouvait seule rendre possible l'accouchement; pour l'opérer, je fis choix du crochet tranchant; je l'introduisis sur ma main jusqu'à l'abdomen de l'enfant, et il me fut facile de l'y introduire, d'y faire, à un pouce au-dessous de l'ombilic et en dehors de la ligne blanche, une ouverture suffisante, à travers laquelle s'écoula de suite une grande quantité de liquide qui tomba dans un vase placé sur le plancher ; aussitôt le ventre s'affaissa, la résistance cessa, et la tête et les épaules passèrent avec la plus grande facilité ainsi que le reste du corps ; le placenta fut expulsé peu après; le liquide qui se trouvait dans le vase à pu être évalué à une quantité de deux *quarts* (sic?), il était sans odeur ; une

certaine quantité avait mouillé le placenta et le lit de l'accouchée, et avait été ainsi perdue; malgré cela, il en restait encore beaucoup dans la cavité abdominale. L'enfant, du sexe féminin, présentait les signes de l'immaturité, il aurait difficilement pu aller à terme; tout le corps était peu développé, même pour un enfant de 7 mois et déformé au plus haut degré ; il se présentait, malgré l'évacuation de la cavité abdominale et la flaccidité de ses parois, comme un sac rond énorme auquel était appendue une petite tête ronde et des membres grêles. La tête, relativement petite, renfermait un cerveau incomplètement développé, la figure ridée ressemblait à celle d'un vieillard. Il s'écoula de la cavité abdominale, lorsqu'elle fut ouverte et les parois inclinées, une énorme quantité de liquide jaunâtre. Les organes du bas-ventre étaient flasques et flétris. Le temps et le local ne me permirent pas de faire de cette pièce un examen anatomique sérieux.

Je ne me rappelle pas avoir lu la relation d'un cas analogue.

On voit que l'accoucheur de Halle a commis une méprise, et nous allons plus loin, et nous nous demandons si Gottel a eu affaire réellement à une ascite plutôt qu'à une accumulation d'urine dans la vessie distendue; ici le doute subsiste encore, car Gottel dit n'avoir pu faire un examen anatomique suffisant du cas observé par lui ; or, en le comparant avec les observations qui seront données plus loin, on verra quelle similitude existe entre la physionomie de ce cas et celui de ceux que nous donnerons.

Mais, ce que l'on observe le plus fréquemment c'est un hydrothorax compliquant une ascite. Comme on le lira dans les observations qui seront rapportées après que nous aurons aurons étudié l'hydropisie ascitique, ces deux affections ayant été constatées plusieurs fois simultanément sur un même fœtus.

Ascite.

Un épanchement de sérosité peut se produire dans la cavité péritonéale, il peut être tellement considérable et

distendre l'abdomen au point que l'accouchement devient impossible, si on ne pratique pas une ponction soit avec un trocart, soit avec des ciseaux de Smellie ou un instrument quelconque qui, en donnant issue au liquide, réduise le volume de l'abdomen et permette par le fait l'expulsion du fœtus.

Les exemples d'ascite sont nombreux, nous nous bornerons à en rapporter quelques cas. Rarement le diagnostic a été fait pendant la grossesse, c'est pendant le travail, alors que le fœtus ne parvient pas à être expulsé ou extrait, que l'accoucheur en tâchant d'introduire la main dans la cavité utérine reconnaît que l'obstacle est dû à l'abdomen considérablement distendu par du liquide.

Guillemeau connaissait cette cause de dystocie, il en parle dans son livre sur la *Grossesse et accouchement des femmes* (1), et, en traitant des *moyens de tirer l'enfant enflé et bouffi au ventre de la mère* (chap. XVII, p. 243), il s'exprime en ces termes : « Si l'enfant mort demeure longtemps au ventre de la mère, il peut facilement se corrompre :et non-seulementla teste, poitrine, et ventre inférieur se peuvent enfler et remplir de vents et aquosités, mais aussi les pieds et les jambes s'enflent et bouffissent : telle bouffissure peut aussi advenir par tout le corps, encore que l'enfant soit *vif*, une hydrocéphalie, une hydropisie aux poumons, au ventre. Tel accident advenant à l'enfant étant vif, il le faut secourir comme étant vif sans faire accoucher la mère au détriment de l'enfant. Mais s'il est mort et que l'on reconnaisse, que sa tête, poitrine ou ventre inférieur soient enflés et remplis de vents ou aquosités, il faudra que le chirurgien en glissant la main dedans la matrice porte dans le creux d'icelle un petit couteau courbé et tranchant, et, de lui fendre et inciser la partie

(1) Paris, 1621.

comme tête, poitrine ou ventre dedans laquelle seront renfermés les vents, eaux, qui sortiront et amoindriront l'enfant, lequel sera après cela plus facilement et avec moins de peine tiré hors le ventre de la mère. »

Ainsi, comme on peut s'en rendre compte, Guillemeau n'ignorait pas que dans certains cas, une ascite considérable était capable d'entraver la marche du travail, mais comme on le verra alors que nous parlerons du traitement en général des accumulations de liquide dans une des cavités fœtales, l'accoucheur moderne n'hésite pas à sacrifier l'enfant pour sauver la mère lorsqu'il se trouve atteint d'une semblable affection qui, lors même que l'accouchement serait possible, ne lui permettrait pas de vivre.

De la Motte (1) publie dans son livre une observation intéressante parce qu'elle est la première que nous ayons pu trouver.

Depuis deux jours, la femme s'épuisait en efforts inutiles, le tronc ne parvenait pas à être expulsé. Cet accoucheur ayant été appelé put après bien des tractions amener un enfant qui était mort, et dont l'abdomen était distendu par trois pintes d'eau brunâtre.

Le cas qui va être exposé et qui appartient à Franque, est assurément un des exemples les plus simples et les plus heureux que nous ayons pu trouver. L'enfant vint au monde vivant malgré des tractions énergiques qu'il eut à subir pendant son extraction hors du canal génital, et, bien qu'il mourut quelques jours après, c'est relativement le cas où l'accouchement fut le plus facile.

Obs. XLIII. — *Présentation du sommet, ascite, tractions, enfant vivant*, par le Dr Franque. — Il s'agissait d'une femme pluripare qui avait mis au monde plusieurs enfants bien portants ; deux d'entre eux, cependant, avaient eu le ventre fortement distendu

(1) Traité des accouchements, T. II, p. 982. obs. CCCXXXV (1765).

par de l'ascite et ne survécurent que peu de temps. L'accouchement eut lieu au terme normal de la grossesse. Quelques jours auparavant elle ne sentait plus les mouvements du fœtus que très-faiblement, et en conclut à une maladie du fœtus analogue à celle de ses couches précédentes. Au moment de l'accouchement, le bas-ventre était plus distendu qu'il ne l'est d'habitude, les battements redoublés s'entendaient en bas et à droite, c'était la tête qui se présentait. Après l'écoulement spontané des eaux, la tête fut expulsée sans difficulté, les épaules suivirent lentement, mais le reste du tronc ne put être extrait que grâce à des tractions énergiques. L'enfant chétif, imparfaitement développé, ne paraissait pas très-vivace, son ventre, fortement distendu par de l'ascite, avait été l'obstacle à l'accouchement. Il mourut au bout de peu de jours. Il ne fut permis que de ponctionner l'abdomen, et il s'en écoula deux chopes de liquide. (*Wiener. Med. Presse*, n° 33, 1866.)

Quelquefois le liquide, au lieu de se trouver dans la cavité péritonéale, est en quelque sorte localisé dans une poche qui transforme cet épanchement en un véritable kyste. Le fait suivant observé par M. le Dr Aubenas et qui se trouve rapporté dans la thèse de M. Robert (1), présente un certain intérêt. L'abdomen était rendu volumineux par une poche péritonéale qui n'était autre chose que le repli du grand épiploon fermé en haut par des adhérences et distendu par de la sérosité. L'enfant porteur de cette tumeur était syphilitique.

L'accouchement quoique spontané fut un peu long et difficile, l'enfant étant cependant d'un volume au-dessous de la moyenne.

Obs. XLIV. — *Ascite enkystée dans le grand épiploon, foie syphilitique*, par le Dr Aubenas. — Jeanne L..., 17 ans, née à Ancy, près Metz, fille soumise, à Strasbourg, depuis le mois d'avril dernier, entre à la clinique le 12 janvier 1869, à 11 heures du matin,

(1) De l'ascite du fœtus. Thèse de Strasbourg, 1870, p. 13

se disant enceinte pour la première fois, à quinze jours du terme, et en travail depuis douze heures.

Constitution primitivement bonne, tempérament lymphatique, cheveux blonds, végétations sur les parties génitales et sur le pli interfessier autour de l'anus; a eu, au troisième mois de la grossesse, des taches rouges, probablement syphilitiques.

Menstruée pour la première fois à 13 ans; époques très-rapprochées (tous les quinze jours ou trois semaines) et très-abondantes; dernière menstruation à la fin d'avril; ne sait pas quand elle a senti l'enfant remuer pour la première fois.

Le 12 janvier, à 11 heures du soir, accouchement en première position, *après vingt-quatre heures de travail*, d'un enfant du sexe masculin, assez grêle, du poids de 2870 grammes.

L'enfant présente un abdomen énormément distendu par du liquide péritonéal; le scrotum est également très-distendu. Au pli de l'aine gauche, éraillure due probablement à la distension de la peau. Décollement de l'épiderme aux deux gros orteils et à la racine de la main droite par des phlyctènes (pemphigus). Le cordon n'est pas infiltré.

L'enfant naît vivant, fait quelques inspirations, mais ne jette pas de cri. Bientôt la respiration s'arrête, la face se cyanose, et l'enfant succombe à 11 h. 25 m. du soir.

Délivrance normale un quart d'heure après l'accouchement.

Le 17 (cinquième jour). La malade continue de bien aller. Mammelles très-tuméfiées, le lait s'écoule spontanément.

Le 22 on évacue la malade au service des maladies syphilitiques.

Autopsie de l'enfant. — Rien de particulier à l'examen extérieur du corps, si ce n'est un développement considérable de l'abdomen, des bulles de pemphigus à l'extrémité du gros orteil droit et dans le pli inter-digital du même côté. Une autre bulle à la région carpienne gauche, et une desquamation presque générale de la peau (syphilis).

Quand on ouvre l'abdomen, il s'en écoule environ 250 grammes de liquide clair, citrin; malgré cela, le ventre est encore très-distendu, et on trouve une poche considérable remplie de liquide de même nature.

Ce kyste, qui fait hernie à travers les canaux inguinaux, descend jusqu'au fond des bourses et comprime les testicules déjà descendus. En insufflant la poche anormale, on constate qu'elle est

constituée par une poche péritonéale, *qui n'est autre chose que le repli du grand épiploon fermé en haut par les adhérences, et distendu en bas par le liquide.* Ce kyste est tout à fait séparé de l'arrière cavité des épiploons, et l'air insufflé ne reflue pas par l hiatus de Winslow dans le reste du péritoine ni dans la cavité des épiploons proprement dite. Le foie ne présente que des tractus crétacés non formés par du tissu gommeux; c'est une crétification des parois vasculaires oblitérées. Rien au poumon, au cœur, ni aux reins.

Parfois, et malheureusement les exemples ne sont pas très-rares, on a vu la tête être arrachée à la suite des tractions pratiquées sur elle pour extraire le fœtus dont l'abdomen était ainsi distendu. Comme le bassin est bien conformé, que la tête est à la vulve, on méconnait le motif qui empêche le tronc de suivre la même voie et on tire avec énergie jusqu'au moment où la colonne vertébrale se rompt, les tissus cédent, se déchirent et on n'enlève qu'une partie du fœtus.

L'exemple suivant emprunté à De la Motte montre quelle a été la conduite de cet habile accoucheur alors qu'une sage-femme avait arraché la tête d'un enfant dont l'abdomen distendu par une ascite s'opposait à la sortie du tronc.

Obs. XLV. — *Tête arrachée d'un enfant hydropique.* — Version. — Le 13 mars de l'année 1686, l'on vint me chercher pour accoucher la femme d'un fermier du Pont-au-Blanchon, à une lieue de cette ville, qui, dès qu'elle s'était sentie malade, avait envoyé chercher sa sage femme; elle la trouva dans un vrai travail, ses eaux écoulées, et la tête de son enfant qui s'avançait à toutes les douleurs, jusqu'à ce qu'elle fût entièrement sortie. Cette sage-femme crut qu'il n'y avait qu'à tirer pour finir cet accouchement, à quoi elle s'appliqua de son mieux, jusqu'à ce qu'elle eût arraché cette tête, après quoi il fallut m'envoyer quérir. Je me rendis incessamment chez cette pauvre femme, où je trouvai la sage-femme qui me parla fort juste et avec bien de la raison, et me dit qu'il fallait qu'il y eût quelque chose d'extraordinaire dans

cet accouchement pour avoir donné occasion au malheur qui venait de lui arriver. Je crus que la grosseur des épaules et le peu d'espace qui se trouvait entre les os sacrum et pubis étaient la cause de cet accident, ce dont je fus détrompé, lorsqu'après avoir mis cette femme en situation sur le travers de son lit, je coulai ma main dans la matrice avec toute la facilité possible; je repoussai un peu les épaules de l'enfant et allai chercher les pieds. Je m'aperçus bien que le ventre de cet enfant était très-gros et mou; mais, sans y faire aucune attention, je joignis les pieds ensemble et les attirai hors du vagin, et cela fort aisément jusqu'au haut des cuisses; mais en cet endroit je fus obligé de faire de grands efforts pour faire passer le gros des fesses et les hanches, et, pour lors, je commençai de m'apercevoir que cet enfant était hydropique, non-seulement par rapport à l'attention que j'avais faite à son gros ventre en allant chercher ses pieds, mais aussi parce qu'à mesure qu'il sortait une partie du ventre, elle grossissait démesurément, par la compression que souffrait l'eau contenue dans la partie qui occupait le passage, et par la liberté que celle qui était sortie trouvait à s'étendre et à augmenter son volume ; pour lors je modérai mes efforts, et je ne tirai plus directement, mais en détournant de côté et d'autre, jusqu'à ce que le ventre fut sorti, après quoi je finis cet accouchement et délivrai la mère sans aucune peine, qui resta assez tranquille, et se porta bien dans la suite, quoique cet accouchement l'eût beaucoup travaillée. Le ventre de cet enfant paraissait contenir beaucoup d'eaux. Je l'ouvris et les laissai écouler; elles étaient claires et sans odeur. (De la Motte. Obs. 337, p. 987. édit. 1705.)

Au lieu de faire la version comme De la Motte, alors que la tête avait été arrachée, d'autres accoucheurs se s n servis de crochet aigu et, après avoir reconnu la nature de l'obstacle et ponctionné l'abdomen, ont pratiqué l'extraction au moyen de cet instrument, ainsi que cela a été fait dans le cas suivant publié par le Dr Herpin.

— Obs. XLVII. — *Accouchement devenu laborieux par l'ascite considérable du fœtus. Arrachement de la tête, emploi du crochet aigu*, per le Dr Herpin. — Appelé le 20 juin chez le nommé Desouches, vigneron d'une des communes des environs de Tours,

dont la femme était depuis vingt-quatre heures dans le travail et les douleurs de la parturition, j'y trouvai une accoucheuse et deux chirurgiens.

Cette accoucheuse me dit que le fœtus, qu'elle ne croyait pas à terme, avait présenté la tête comme dans l'accouchement le plus naturel ; mais que, la tête étant sortie, le reste du corps n'avait pu venir, quelques tentatives qu'elle eût pu faire pour son extraction.

Elle résolut alors d'appeler un chirurgien. Celui-ci, pensant que l'enclavement des épaules mettait seul obstacle à la sortie du fœtus, les plaça dans un des diamètres obliques, fit quelques tentatives d'extraction, et ne fut pas plus heureux que la sage femme.

Il jugea convenable de s'adjoindre un confrère ; ce dernier fit également quelques tractions sur l'enfant, et, comme il n'était pas à terme et sans doute mort depuis plusieurs jours, la tête se sépara du tronc. Cet accident qui, dans le fait, n'était rien par lui-même, puisque le fœtus était mort depuis plusieurs jours et dans un commencement de putréfaction, effraya beaucoup les assistants, surtout le mari, qui regardait déjà sa femme comme morte.

Les chirurgiens et la sage-femme décidèrent entre eux de faire venir, malgré le mari, qui regardait comme inutile cette démarche, un médecin de la ville, plus habitué aux manœuvres des accouchements.

Mandé je me rendis de suite auprès de la malade, que je trouvai, ainsi que tous les assistants, comme il vient d'être dit, fort consternée et fort inquiète sur son état.

Examen fait du bassin, il me sembla assez bien conformé, cependant j'observai que le détroit périnéal était un peu rétréci. La sage-femme me dit alors que la malade avait déjà accouché d'un enfant à terme et vivant, mais mort peu de temps après sa naissance.

Palpant la région hypogastrique, je trouvai la vessie distendue, et formant tumeur au-dessus du pubis ; je demandai s'il y avait longtemps que la malade n'eût uriné ; on me dit qu'il y avait près de vingt-quatre heures. Je remontai le tronc de l'enfant, qui comprimait le col de la vessie, aussitôt les urines se mirent à couler, et la malade en rendit une grande quantité.

La vessie vidée, je fis quelques tentatives pour faire sortir le tronc du fœtus, peine inutile.

La femme placée convenablement sur le bord du lit et maintenue par des aides, je remontai autant que possible le tronc de l'enfant; sa poitrine et son abdomen étant tournés vers la fosse iliaque droite de la femme, j'introduisis la main gauche pour avoir plus de facilité à reconnaître ce qui mettait obstacle à l'accouchement. Parvenu à l'ombilic du fœtus, je m'aperçus que son abdomen était énormément distendu par un fluide dont je sentais évidemment la fluctuation.

N'ayant plus aucun ménagement à prendre pour l'enfant mort et décapité, j'introduisis, entre ma main gauche et sa poitrine, avec toutes les précautions indiquées par l'art, le crochet aigu ; je perçai l'abdomen et fis couler en grande partie la sérosité qu'il contenait ; ensuite, saisissant le crochet de la main gauche, et plaçant ma main droite sur le dos de l'enfant, en opposition à la pointe du crochet, j'en opérai l'extraction avec la plus grande facilité.

La délivrance se fit à l'ordinaire, la femme, replacée dans son lit, n'eut que les suites de l'accouchement le plus heureux.

Ce fœtus, outre l'amincissement et l'énorme distension des parois de l'abdomen, présentait un bec de lièvre considérable. Les membres et le thorax étaient très-grêles. Il ne paraissait avoir que sept mois de conception. (*Gaz. des hôpitaux*, 1832, tome VI, p. 349.)

Jusqu'à présent, dans les différents exemples qui viennent d'être rappelés, les suites de couches ont été normales, ou tout au moins les observations ne mentionnent aucune complication qui ait mis la vie de la mère en danger ; mais il n'en est pas toujours ainsi. L'observation si intéressante que M. Porak a publiée dans les *Bulletins de la Société anatomique* montre combien cette hydropisie ascitique du fœtus peut avoir des conséquences funestes pour la mère. Dans ce cas comme dans ceux que nous venons de citer, le fœtus se présentait par la tête, la grossesse avait été assez pénible, et le ventre avait beaucoup augmenté de volume dans le dernier mois ; de plus le travail s'était déclaré prématurément.

La sage-femme, ne comprenant pas le motif qui empêchait

le tronc de sortir, arracha par des tractions exagérées, la tête et les bras. Un médecin ayant été appelé, fit la version, mais ne parvenant pas à terminer cet accouchement, la malheureuse parturiente fut transportée à l'hôpital Saint-Louis, où l'interne, M. Porak, put, en ponctionnant l'abdomen, comme cela avait été fait dans le cas du Dr Herpin, extraire facilement le tronc. La femme succomba peu de temps après à une péritonite. Nous n'hésitons pas à reproduire ici cette observation, quoiqu'un peu longue, par ce qu'elle montre nettement combien parfois le diagnostic est difficilement posé, et combien les conséquences en sont graves pour la mère.

Obs. XLVII. — *Ascite inflammatoire chez un fœtus de sept mois. Accouchement difficile. Manœuvres obstétricales nombreuses. Péritonite et mort de la mère*, par M. Porak, interne. — La nommée N. (Céline), âgée de 35 ans, est entrée le 23 décembre 1875 dans la salle Saint-Ferdinand, hôpital Saint-Louis, elle a été couchée au n° 11.

Elle était enceinte de son huitième enfant. Son premier accouchement a eu lieu il y a neuf ans et ne se termina après trois jours de travail, que par l'application du forceps. Ses quatrième et sixième grossesses se terminèrent, au sixième mois pour la première, au deuxième mois pour la seconde, par des fausses couches.

Les cinq autres grossesses aboutirent toutes à des accouchements normaux et à terme. Des cinq enfants qu'elle a eus, trois seulement vivent, les deux autres moururent en bas âge. Mme N... a toujours joui d'une bonne santé, elle n'a fait aucune maladie grave. Nous n'avons pu trouver dans ses antécédents aucun signe de syphilis ou d'alcoolisme. Les mêmes recherches du côté du mari restèrent négatives.

Actuellement elle est enceinte de sept mois et demi. La grossesse ne présenta jusqu'au mois de décembre rien d'anormal. Mais, au commencement de ce mois, le ventre prit un développement exagéré, progressif et rapide. En même temps, ses urines étaient très-chargées, ses jambes s'œdématièrent; des douleurs abdominales, quelquefois vives, irradiaient du côté du thorax et de l'épaule gauche.

Le travail commença le 22 décembre à 7 heures du soir par des douleurs expulsives qui ne tardèrent pas à être assez vives. On fit mander une sage-femme qui vint à 9 heures. Celle-ci ouvrit la poche des eaux, la tête de l'enfant s'engagea et parut à la vulve sans la dépasser. Ces premiers temps de l'accouchement se firent rapidement, puis il n'y eut plus de progression du fœtus. La sage-femme, inquiète, ne put, jusqu'à 4 heures du matin, malgré des tractions sur la tête, attirer le fœtus, ni se rendre compte de l'obstacle qui arrêtait ainsi l'accouchement. Aussi ne trouva-t-elle rien de mieux à faire, pour pouvoir explorer le détroit supérieur, que de tordre la tête de l'enfant et de l'arracher. Ceci fait, ses explorations ne lui permettant pas davantage de faire un diagnostic précis, elle dégagea alors l'un des bras et s'en servit comme d'un point d'appui pour tirer avec une si grande violence qu'elle l'arracha, sans faire avancer le corps du fœtus. Elle dégagea alors l'autre bras, tira et l'arracha aussi sans le moindre succès. La sage-femme déclara alors qu'elle ne savait plus que faire, et engagea le mari à faire appeler un médecin. Celui-ci fit la version sans difficulté, dégagea les deux membres inférieurs, mais sans obtenir l'engagement du tronc; il ne put à cette besogne qu'arracher les deux membres. On alla alors chercher un second médecin. Ce fut M. Schweich, ancien interne des hôpitaux. Celui-ci eut les plus grandes peines du monde à empêcher le médecin et la sage-femme de continuer leurs manœuvres, et spécialement de tirer sur le cordon, dans cette trompeuse espérance que l'extraction du placenta donnerait plus de place à la main pour explorer les organes génitaux et tenter quelque nouvelle opération. M. Schweich s'y opposa et, malgré une grande résistance des parents, finit par les décider à conduire la malade à l'hôpital Saint-Louis, où elle arriva à huit heures du matin. J'étais alors de garde et je la reçus.

Elle était dans un état de prostration extrême, d'indifférence; sa physionomie était abattue, sa face pâle et grippée; elle était sans force, sans volonté; sécheresse de la langue, fuliginosités des dents. L'utérus ne se contractait plus, il était volumineux; par la palpation on sentait une tumeur saillante, mais aucune fluctuation ne permettait de faire le diagnostic; ventre un peu ballonné. Le placenta, détaché de son insertion utérine, tenant encore au cordon, pendait entre les jambes de Mme N...

Je fis placer la malade sur le bord du lit, dans la position de la taille, je coupai le cordon et j'introduisis le doigt indicateur, puis

la main gauche avec la plus grande lenteur; je trouvai à la partie antérieure le col contracté et formant une bride dure, mais il était déchiré à la partie postérieure. Dans l'orifice qu'il circonscrivait se présentait le moignon d'une cuisse dépourvue de ses téguments. On ne pouvait introduire la main qu'en arrière, à moins d'exercer un effort que nous évitâmes avec soin de commettre; je constatai successivement l'anus, puis l'autre moignon. Je pus alors me rendre compte de la position du tronc du fœtus. Son sacrum était en rapport avec la partie postérieure de la ligne innominée à droite. Je pus saisir à pleine main le bassin, et c'est alors que je reconnus, mais assez confusément, l'existence d'une tumeur fluctuante dans la région abdominale du fœtus; j'introduisis le crochet pointu du forceps en le faisant glisser le long de mon avant-bras gauche, puis je le fixai sur le bassin de l'enfant, après avoir traversé la tumeur fluctuante. La position du crochet était telle que ma main gauche, qui tenait fortement le bassin, garantissait absolument les organes génitaux de la mère dans le cas où ce crochet aurait dérâpé. Alors je fis des tractions très-modérées, d'une part sur le bassin fœtal et les membres avec ma main gauche, d'autre part en attirant avec la main droite le crochet. Je fus alors étonné de la facilité avec laquelle je pus extraire le tronc du fœtus. A peine l'abdomen s'engageait-il dans le vagin qu'un flot d'un liquide citrin, transparent, inodore, sortit par la vulve de la mère. Le corps fut extrait très-rapidement et sans difficulté. Dans le courant de la journée, peu d'amélioration dans l'état de Mme N., prostration extrême, ventre ballonné et douloureux, sommeil agité, rêvasseries, pouls petit et filiforme, température peu élevée. Potion de Tood, 125 grammes, onction d'onguent mercuriel belladoné sur le ventre, cataplasme. Vers le soir, la respiration devient moins bruyante et stertoreuse, pendant la nuit, agitation, délire, la malade se découvre, enlève son cataplasme, veut se lever.

25 décembre. La respiration est moins bruyante et plus calme, elle n'est pas très-fréquente. Le ventre est très-ballonné et très-douloureux, les traits sont grippés, pouls très-précipité (132), petit, irrégulier. Vomissements fréquents, mais ne contenant pas de bile. Température 38°,2.

Mort à 7 heures du soir.

Autopsie de l'enfant. — C'est un enfant bien constitué. La mort n'a pas dû précéder de longtemps le travail, car il n'y a pas de macération de l'épiderme. La peau, sauf de nombreuses traces de

contusions, a partout des caractères normaux. L'abdomen, considérablement distendu, a une circonférence de 45 centimètres. On conçoit donc qu'il ait constitué une cause de dystocie insurmontable, à moins de réduire ses dimensions. Le corps de l'enfant est horriblement mutilé; il est inutile de donner le détail exact des lésions que présentaient les membres. En général, la peau était arrachée jusqu'à l'origine des membres, tandis que leur segment inférieur seul était séparé, la disjonction ayant lieu dans les genoux, dans les coudes, le plus généralement aux épiphyses humérales ou fémorales. Sur tout le reste du corps on constate des traces de contusion, dues aux manœuvres et aux tractions énergiques qui avaient été faites sur la tête du fœtus.

Nous fîmes tout d'abord une incision sur la ligne blanche et nous ouvrîmes la cavité péritonéale. On y trouvait encore un peu de liquide transparent, citrin, absolument analogue à celui qui s'était écoulé pendant l'accouchement. Le péritoine est épaissi, il a partout perdu sa transparence normale; il présente une coloration blanchâtre. Il n'y a pas d'adhérences avec les anses intestinales, ni entre ces anses intestinales. C'est surtout du côté du foie que nous trouvons des lésions importantes. Ce viscère est très-volumineux et remplit complètement la partie supérieure de l'abdomen; cette hypertrophie porte surtout sur le lobe gauche. Des adhérences très-solides unissent le lobe droit au péritoine pariétal. La coloration du foie est d'un rouge intense.

On constate à la partie antérieure du lobe droit, une tumeur fluctuante. Ce kyste hépatique est gros comme une mandarine et contient une sérosité sanguinolente. Sa paroi est constituée par une trame fibreuse très-résistante, épaisse de 1 millimètre. Le liquide très-sanguinolent qui remplit sa cavité, ne contient pas de crochets. A la face inférieure du foie on ne trouve pas de lésions; la veine ombilicale n'est pas comprimée, la veine cave n'est pas altérée et les vaisseaux sus-hépatiques y aboutissent largement. Pas d'obstacle des gros conduits biliaires, cependant la bile n'y circule plus et la vésicule biliaire n'en contient pas. Le tronc de la veine porte n'est pas comprimé et ses ramifications intestinales et mésentériques ne sont pas turgescentes. Les veines qui aboutissent à la veine cave ne sont le siége d'aucune stase. Reins volumineux, mamelonnés. Capsules rénales volumineuses. La vessie n'est pas distendue. Cinq petites rates supplémentaires. Rien dans les poumons, ni dans le cœur.

Autopsie de la mère. — 38 heures après le décès. A l'ouverture du ventre, on trouve une sérosité sanguinolente peu abondante dans le péritoine. Ce dernier est rouge dans toute son étendue. L'utérus est très-volumineux. Pas de rupture. Épanchement sanguin considérable qui distend le ligament large gauche et décolle le péritoine dans une vaste étendue jusque vers la région lombaire. Une rupture existe en arrière sur le col et les parties supérieures du vagin. Foie volumineux (*Bulletins de la Société anatomique*, p. 834, 1875).

Lorsque le fœtus se présente par l'extrémité pelvienne, le diagnostic de l'ascite est moins difficile. Le travail, malgré les contractions violentes de l'utérus, n'avance pas ; le fœtus ne s'engage que très-incomplètement. En présence de cet accouchement qui ne progresse pas, bien que le bassin soit normal, l'accoucheur recherchera nécessairement quelle pourra être la cause de ce retard. En introduisant la main dans les parties génitales de la femme, il ne tardera pas à sentir une tumeur fluctuante, comme une vessie pleine de liquide, située au-dessus des extrémités inférieures du fœtus, qu'il reconnaîtra pour être l'abdomen distendu par du liquide. Dans d'autres cas, par le simple toucher, alors que le fœtus appartenait au sexe masculin, on a pu, en présence d'un scrotum fortement distendu par du liquide, alors que le travail n'avançait pas, diagnostiquer l'existence de l'affection qui nous occupe.

Dans ces cas, le médecin a pu, grâce à une ponction dans cette poche kystique, ouvrir une issue au liquide, et par le fait, diminuer ainsi le volume du tronc fœtal et permettre son expulsion. L'observation suivante, qui se trouve publiée dans la thèse du Dr Robert, et qui est due à M. le Dr Aubenas, est un exemple dans lequel cet accoucheur, en faisant, par le toucher, le diagnostic de cet état pathologique, put, par une ponction, permettre une terminaison rapide du travail.

Frank a cité un cas analogue. Une partie du liquide avait

pénétré dans le scrotum, une incision qui fut pratiquée en cette région fut suivie de l'évacuation du liquide et de l'expulsion du tronc.

Obs. XLVIII. — *Présentation du siége. Ascite du fœtus. Ponction du scrotum*, par M. le Dr Aubenas. — Le 2 septembre 1856, vers 4 heures de l'après-midi, je fus appelé dans une maison de Neudorf (banlieue de Strasbourg), pour un *accouchement qui, disait-on, ne pouvait se terminer naturellement.* En arrivant, je trouvai près de la patiente M. le Dr Lévy, alors interne, qui m'avait précédé d'environ une demi-heure, et j'appris les faits suivants. La femme X..., âgée de trente et quelques années, vigoureusement constituée et bien portante, avait déjà eu quatre enfants nés à terme et heureusement. Arrivée au huitième mois de sa cinquième grossesse, elle ne sentait plus les mouvements du fœtus depuis deux jours. Le travail s'était déclaré dans la nuit, la poche s'était rompue à dix heures du matin et depuis, l'enfant, qui se présentait par le siége, et dont les pieds avaient rapidement franchi la vulve, n'avançait plus, malgré des douleurs énergiques et rapprochées, secondées par de vigoureuses tractions.

Un coup d'œil jeté sur la femme, placée en travers du lit, me fit voir les deux pieds du fœtus dépassant la vulve, les orteils dirigés en avant et ne tenant plus aux jambes que par la partie molle de la face postérieure. La mère était très-inquiète, très-agacée par les contractions et par les manœuvres infructueuses qu'elle avait subies ; mais son état général était satisfaisant.

En passant l'index aussi haut que possible dans le vagin, je rencontrai en arrière et au-dessus du pubis, une tumeur molle, fluctuante comme une vessie pleine de liquide, que je reconnus être le scrotum de l'enfant. L'idée me vint naturellement que, l'obstacle qui, selon toute apparence, provenait du fœtus, était dû à une ascite et que la collection abdominale communiquait avec celle que je constatais dans le scrotum. Je résolus donc de faire une ponction dans cette dernière région et j'y réussis, sans trop de difficulté, avec un bistouri de trousse enveloppé de ruban jusque vers sa pointe et guidé sur deux doigts. Dès que l'instrument eut pénétré, mes mains furent inondées par un jet de liquide.

Nous évaluâmes à près d'un litre la totalité du liquide qui s'écoula et dont nous ne pûmes recueillir que la dernière partie.

Il était citrin, limpide et tout à fait analogue à celui que l'on obtient ordinairement par la ponction d'une ascite. Je parvins alors à extraire assez facilement le fœtus, développé comme à la fin du huitième mois et présentant les signes d'une macération commençante. Les parois abdominales, flasques et affaissées à leur partie supérieure, étaient encore soulevées sur les points déclives par une assez grande quantité de liquide.

La délivrance fut naturelle, mais le placenta, quoique d'une texture normale, nous parut si grand et si épais que nous l'emportâmes pour en constater le poids, qui se trouve être de 950 gr.

L'autopsie de l'enfant nous fut obstinément refusée. Je ne revis plus la femme, mais j'appris que ses suites de couches avaient été heureuses. (*De l'ascite du fœtus*, A. Robert, Thèse de Strasbourg, 1870, p. 11.)

Souvent ainsi qu'on a pu s'en convaincre dans quelques-unes des observations précédentes, une hydropisie généralisée de la mère coexistait avec l'ascite du fœtus. Le cas suivant publié par le Dr Franque montre combien l'œdème des extrémités inférieures peut devenir considérable. Il y avait en outre hydramnios. Ainsi que nous avons eu plusieurs fois occasion de le constater, le travail débute prématurément. Dugès avait déjà remarqué ce fait. Enfin, dans différents cas également la femme était multipare. Ici encore le diagnostic put être fait. Le fœtus ne progressant pas, bien que le bassin fût normal, l'accoucheur chercha par le toucher quel pouvait être l'obstacle, et ne tarda pas à en reconnaître la nature.

Obs. XLIX. — *Présentation du siége, ascite. Ponction*, par le Dr Franque. — Une femme âgée d'environ 30 ans, avait déjà accouché quatre fois d'une manière normale. Ses enfants étaient régulièrement conformés sous tous les rapports et vivaient encore tous. Au commencement du sixième mois de sa cinquième grossesse, qui jusqu'alors avait eu son cours normal, elle fut atteinte d'œdème des extrémités inférieures qui prit un développement très-rapide, de telle sorte que, tout d'abord, cette femme se trouva fort gênée dans ses occupations domestiques et au bout de peu de

temps, ne put plus marcher du tout. Peu à peu le bas-ventre prit une dimension telle, qu'on dut admettre que la grossesse avait déjà atteint son terme normal. D'autre part, la forme du ventre n'était pas la forme habituelle et éveillait plutôt la pensée d'une ascite. Une exploration plus minutieuse établit que cette augmentation de volume du bas-ventre était due à une accumulation exagérée de liquide amniotique, qu'on avait donc affaire à un hydramnios. Cette femme ne présentait du reste qu'un catarrhe bronchique déjà ancien et le cœur était parfaitement sain. Les urines étaient normales, mais très rares, on n'y trouvait ni albumine ni cylindres. La grande distension de l'abdomen rendait difficile la palpation des parties du fœtus. Cependant l'exploration, tant externe qu'interne, faisait présumer qu'on avait affaire à une présentation du siége. Au fond de l'utérus on sentait un corps très-mobile et comme par le toucher on ne trouvait pas de partie qui se présentât, on dut penser que c'était la tête. C'était au-dessus de l'ombilic qu'on trouvait le summum des bruits du cœur. Par suite de la grande distension de l'utérus, jointe au catarrhe bronchique déjà existant, il survint des accès de dyspnée très-intense de telle sorte qu'au commencement du huitième mois, je proposai de pratiquer l'accouchement prématuré. Comme cependant ma proposition ne fut adoptée, ni par la femme elle-même, ni par son entourage, on dut se soumettre à l'expectation. Cependant l'état de la femme devint de plus en plus insupportable, la respiration de plus en plus difficile, il survint plusieurs accès de suffocation, et, vers la fin du huitième ou au commencement du neuvième mois, on se préparait à pratiquer l'accouchement prématuré artificiel. Cependant, la nature fut plus prompte que l'art. L'utérus fut pris de contractions énergiques et dans l'espace de cinq heures, le col fut complètement dilaté. La poche des eaux se rompit spontanément et il s'écoula une quantité de liquide amniotique telle que je ne me rappelle pas en avoir vu de pareille; on oublia malheureusement de la recueillir pour la mesurer. Après l'écoulement des eaux, on pratiqua le toucher et l'on constata que c'était le siége qui se présentait.

Malgré l'écoulement d'une grande quantité de liquide, le ventre était mou, très-volumineux. Les douleurs devinrent normales et augmentèrent fortement, mais malgré cela, le siége n'avançait pas, il demeurait toujours immobile au détroit supérieur. On ne pouvait admettre un rétrécissement du bassin, d'abord les accouchements

précédents se prononçaient contre une pareille hypothèse et l'examen direct ne révéla aucun vice de conformation du bassin. Il fallait donc rapporter au fœtus la difficulté de l'accouchement. Comme cependant le temps s'écoulait sans que, malgré les contractions énergiques, la partie fœtale ne fit de progrès, je résolus d'introduire la main dans l'utérus pour découvrir l'obstacle. Je pénétrai sans peine avec la main le long du siége et je reconnus que c'était une distension énorme du ventre du fœtus qui faisait obstacle à l'accouchement. Sa distension néanmoins était uniforme, on n'y trouvait ni nodosités, ni tumeurs. On ne pouvait naturellement pas savoir si cette distension tenait à la présence d'un cysto-sarcôme, à une accumulation d'urine dans la vessie ou à une ascite séreuse. Cependant, j'opinai pour la dernière hypothèse, puisque cette anomalie se présente aussi bien dans les cas d'hydropisie que dans les cas d'hydramnios. En outre, le faible développement du fœtus, autant qu'on pouvait en juger par les extrémités inférieures, plaidait en faveur de l'ascite, car on sait que d'habitude en pareil cas, le développement du fœtus est fort retardé. Je changeai alors la présentation du siége en présentation des pieds, je saisis le pied qui se trouvait en arrière, pour pratiquer l'extraction de l'enfant. Le cordon battait encore faiblement. L'extraction ne réussit pas. On ne pouvait pas appliquer de grandes tractions sur les extrêmités trop grêles, de peur de les arracher. Il fallait donc pour terminer l'accouchement, se débarrasser de l'obstacle mécanique qu'opposait la distension du ventre. A cet effet, j'introduisis dans l'utérus un petit trocart explorateur, seul instrument que j'eusse sous la main, et j'enfonçai la pointe dans le ventre du fœtus. Par sa gaîne s'écoulèrent alors une assez grande quantité de sérosité, après quoi l'extraction se termina sans difficulté, l'enfant était mort et d'un développement imparfait. Le placenta volumineux bien conformé, mais très-anémié suivit de près le fœtus et sauf une hémorrhagie un peu abondante, la puerpéralité fut bonne. L'œdème des extrémités disparut peu à peu.

A l'autopsie de l'enfant on trouva encore un peu de liquide ascitique dans la cavité abdominale, le péritoine était opaque. Le foie très-volumineux, mais normal. Peu d'urine dans la vessie. Le diaphragme était repoussé en haut. Le thorax n'était pas bombé et les poumons ne renfermaient pas d'air. Dans le péricarde on trouva quelques onces de sérosité analogue à celle de la cavité abdominale. (*Wiener, Méd. Presse* 1866, n° 33.)

Des cas analogues d'hydropisie abdominale ont encore été publiés par Rust (1), Hemmer (2), Martin (3), Schrœder (4), Lohlein (5), etc.

Le *pronostic* pour la mère semble donc être d'une gravité variable suivant que le fœtus se présente par la tête ou par le siége, précisément parce que, dans ce dernier cas, le diagnostic, pouvant être fait plus tôt, l'accoucheur, en intervenant avant que la femme ait eu à supporter ces tractions comme quand le fœtus se présente par la tête, pourra, par une ponction, diminuer le volume du tronc, et permettre à l'accouchement de se terminer rapidement. De plus, quand le siège se présente, non-seulement le diagnostic peut être plus facilement fait, mais encore l'opérateur peut. avec beaucoup moins de difficultés, pratiquer la perforation de la paroi abdominale.

Quant au fœtus, le *pronostic* est extrêmement grave, et, s'il ne succombe pas pendant le travail, comme on en a vu quelques rares exemples, alors que le travail a pu s'effectuer sans que le chirurgien fût obligé de donner une issue au liquide péritonéal, il ne tarda pas à succomber quelques jours après l'accouchement.

Hydrothorax et ascite.

Si l'hydrothorax, en admettant même que le fait ait été constaté, a été rarement observé, comme pouvant à lui seul amener un obstacle à l'expulsiondu fœtus ; les exemples d'ascite et d'hydrothorax, observés sur le même sujet, sont moins rares. Ces deux causes de dystocie réunies de-

(1) Rust's Magaz, t. XIII, 1823, p. 530.
(2) N. Zeitschrifft. f. Geb. T. IV, p. 35.
(3) Mon. f. Geb. vol. XXVII, p. 28.
(4) Schw, Geb. und W., p. 151.
(5) Berlin Klin. Wochensch, 1874, n° 22, p. 265.

vront, on le comprend facilement, compliquer beaucoup la marche du travail, surtout si, comme dans l'observation suivante, le fœtus se présente par la face. Toute intervention devient extrêmement difficile, et l'accoucheur, avant de reconnaître la nature de l'obstacle, a bien des difficultés à vaincre. Ainsi, dans le cas publié par le Dr Galletti, il essaya en vain, par des tractions sur la face, avec le forceps, de faire avancer le fœtus, il arracha la tête, mais il ne parvint pas à extraire le tronc. Pour arriver à ce but, il fut obligé de pratiquer l'éviscération thoracique, puis, seulement alors, il lui fut possible de ponctionner l'abdomen, et de permettre ainsi, au fœtus mutilé d'être expulsé. La femme, dans ce cas, ne succomba pas.

Obs. L. — *Sur un accouchement laborieux*, par M. Joseph Galetti, chirurgien-accoucheur à Rome. — Je fus appelé, le 12 juillet 1776, au secours de la femme P..., qui était en travail depuis les trois heures du matin. Les eaux avaient percé, à cette heure, sans qu'elle s'en aperçût; elle se croyait à terme. C'était son dixième enfant.

En examinant son état, je lui trouvai le pouls très-fréquent, dur, et le visage enflammé ; c'était l'effet peut-être des douleurs fortes et répétées qu'elle avait éprouvées. Le bas-ventre paraissait divisé en deux parties par une ligne obscure depuis la région épigastrique jusqu'au pubis. Cela pouvait d'autant plus faire soupçonner la présence de deux enfants, qu'on reconnaissait par le tact, à la partie supérieure de cette ligne, un corps solide, sphérique, circonscrit, ressemblant à peu près à une tête, sensible même à la vue, mais d'une proportion beaucoup plus grande que d'ordinaire.

Je profitai d'une vive douleur pour examiner plus particulièrement les autres particularités de son état. Je trouvai d'abord les parties naturelles dans un gonflement extrême ; ensuite je reconnus que l'enfant se présentait au détroit la face en travers, de manière que le front était situé vers l'os ilium droit, et le menton vers le gauche. Je sentis contre l'ordinaire, les paupières et les lèvres ouvertes, celles-ci énormément gonflées, et la langue sans mouve-

ment; en sorte que je crus avoir déjà quelque raison de le juger mort.

Je m'affermis dans cette opinion par l'immobilité de l'enfant que j'avais précédemment reconnue en comprimant le ventre de la mère, et par le rapport qu'elle me fit, que depuis quelques heures, non-seulement, elle ne l'avait pas senti remuer, qu'au contraire, il lui paraissait qu'elle était surchargée d'un poids très-incommode, qui se portait indifféremment à gauche ou à droite, selon qu'elle se couchait de l'un ou l'autre côté.

La violence des douleurs fit quelque peu avancer la tête, qui était enclavée et si serrée de tout côté, dans l'ouverture supérieure du bassin, qu'elle paraissait en faire partie; à quoi ne contribuait pas peu la grosseur de la tête.

Celle-ci remontait à la cessation de chaque douleur, et cependant ne laissait pas la moindre possibilité d'introduire le doigt pour rechercher quelle pouvait être la vraie cause d'une résistance si invincible, et qui venait de l'intérieur de la matrice. Je restais dans l'incertitude sur l'existence de deux enfants, ou de quelque autre chose d'extraordinaire et de monstrueux.

En cet état, je fis à la malade une saignée modérée; je crus indispensable d'aider la nature avec les secours de l'art. Ils me parurent se réduire à l'un de ces deux moyens, ou d'employer le forceps, ou de diminuer le volume de la tête. Je préférai le premier, parce que la difficulté venait moins de la mauvaise situation de la tête, que de la résistance du corps entier de l'enfant. Je commençai donc à opérer, après avoir remarqué que le gonflement des parties naturelles, qui croissait à chaque instant, allait être excessif.

Je fis une application de forceps avec soin, mais je le ramenai seul. Je répétai néanmoins tranquillement la même manœuvre; mais malgré tous les soins, toutes les précautions possibles, je ne pus amener que la tête arrachée du corps. Il semblait qu'au moins je devais avoir obtenu la facilité de porter la main plus avant pour examiner la nature de l'obstacle, mais je trouvai que la poitrine et les épaules occupaient exactement le poste que la tête avait quitté. Voyant donc l'impossibilité de porter la main dans la matrice, je tentai (ce qui me réussit enfin après bien des peines) d'amener les bras qui tendaient déjà à la putréfaction. Le volume de la poitrine fut un peu moins resserré par ce moyen, et l'examen de la superficie un peu moins difficile. Je la trouvai extraordinairement vaste

et bombée ; je soupçonnai de l'hydropisie et avec un bistouri, caché entre mes doigts et conduit avec la plus grande attention pour ne point blesser la mère j'ouvris adroitement la poitrine, d'où il coula, sur le champ une grande quantité d'eau verdâtre.

Dans la même intention de diminuer le volume du corps, je vidai la poitrine des viscères qu'elle renferme ; et remarquant alors combien l'ampleur du ventre était énorme, j'y portai le bistouri avec les mêmes précautions. Il sortit plus du double d'eaux pareilles aux premières, après quoi l'extraction du corps de cet enfant se fit avec la plus grande facilité. Le placenta était d'un volume considérable.

J'examinai le corps de l'enfant, et je jugeai d'après les taches livides répandues çà et là sur la peau et d'après la facilité avec laquelle s'enlevait l'épiderme, qu'il y avait plus d'un jour effectivement qu'il était mort.

Les suites de couches furent heureuses, au bout de huit jours, cette femme s'est relevée en parfaite santé (Journal de médecine chirurgicale, 1778, p. 233).

Quelquefois, outre un hydrothorax et une ascite, on a constaté l'existence d'un épanchement dans le péricarde. El. v. Siebold (1) a publié l'observation d'un cas dans lequel il fut obligé d'employer le forceps et de faire des tractions violentes pour arriver à extraire un fœtus qui avait une hydropisie ascitique, un hydrothorax, un épanchement dans le péricarde et une hydrocèle. Mais ces faits sont d'une extrême rareté, aussi croyons-nous inutile d'insister davantage ; la conduite de l'accoucheur, dans ces cas extraordinaires, ne pouvant pas être tracée d'une manière précise.

L'important sera de reconnaître l'existence de la lésion du fœtus qui empêche son expulsion. L'obstacle reconnu, il tâchera de le surmonter et de le faire disparaître en se conformant aux préceptes de l'art et en ayant toujours en vue la vie de la mère qu'il doit s'efforcer de sauver, même

(1) Journal f. Geburtsh. u. s. w. Bd X. 3. page 438.

en sacrifiant le fœtus dont la vie ne peut, dans ces cas graves, être que de courte durée et tout à fait aléatoire.

Maladies de l'appareil urinaire.

Les maladies du système urinaire ont été quelquefois la cause d'accidents si redoutables dans le travail de la parturition qu'elles méritent d'attirer tout particulièrement l'attention de l'accoucheur. Ces maladies peuvent exister dans l'appareil urinaire tout entier, depuis la glande jusqu'au canal excréteur. Nous aurons donc à examiner successivement, les altérations des reins connues sous le nom de transformations kystiques, les oblitérations des uretères qui ont eu pour effet la distension de ces canaux et des reins par le liquide sécrété, les oblitérations du canal de l'urèthre et la rétention consécutive de l'urine dans la vessie, les uretères et les reins ou même dans les organes voisins, tels que l'utérus et l'intestin en communication anormale avec le réservoir urinaire comme on en a observé quelques rares exemples.

Maladies des reins qui peuvent faire obstacle à l'accouchement.

Les exemples de dystocie causée par la dégénérescence kystique des reins, sont relativement assez rares, nous avons pu en recueillir 24 cas environ. Presque toujours l'accouchement a été extrêmement laborieux, et ce n'est qu'après des mutilations multiples que le fœtus a pu être extrait du sein maternel.

Dans les anciens auteurs, l'hypertrophie pathologique des reins, comme cause de dystocie, n'est nullement mentionnée. Un des premiers exemples que nous ayons pu trouver, appartient à Mansa (1828). mais le premier mé-

moire important sur ce sujet a été écrit par M. Bouchacourt (1), professeur d'accouchements à la Faculté de médecine de Lyon. Le travail le plus récent qui ait paru sur cette question, appartient à Landsberger (de Posen) (2). Virchow (3) étudia l'anatomie pathologique de cette lésion comme l'avait fait avant lui, Siebold (4) et Fœrster (5). Depuis cette époque, presque tous les traités d'anatomie décrivent ces altérations des reins.

MM. Cornil et Ranvier (6) s'expriment sur ce sujet en ces termes : « Les kystes congénitaux, dont le nombre est parfois tel que le rein en est farci, et que leur volume et celui de l'organe tout entier opposent un obstacle à l'accouchement, renferment un liquide clair, qui n'est autre chose que l'urine, dont le cours était obstrué, pendant la vie fœtale, par un obstacle le long des voies d'excrétion. Ces kystes ont pour point de départ les glomérules dont la membrane est très-dilatée, pendant que le bouquet glomérulaire est atrophié en un point de la surface du kyste.»

Nous allons examiner comment l'accouchement s'est effectué dans les différents cas qu'il nous a été possible de trouver, en ayant soin de ne mentionner que brièvement les cas qui ont été publiés en France, nous réservant de publier complètement ceux qui ont paru dans les recueils étrangers, ainsi que nous l'avons annoncé, au début de notre travail. La voie que nous suivrons sera la même que dans le chapitre précédent. Nous commencerons par étudier la marche de l'accouchement lorsque le fœtus, af-

(1) Mémoire sur la dégénérescence hydatique et hydatiforme des reins chez le fœtus. *Gaz. méd.*, Paris, 1845, p. 65.

(2) Zur Casuistik der congenitalen Nieren Geschwulste (Berliner Klin. Wochensch, n° 34. p. 497, 1877).

(3) Verh. der phys. medic. Ges. zu Wurtzburg 5, p. 417.

(4) Mon. f. Geb. Bd. 4. H. 3 sept. 1854.

(5) J. f. medizin und chirurgie Bd. VIII (p. 12-16).

(6) Man. d'histolog. patholog. p. 1084. 1876.

fecté de dégénérescence kystique du rein, se présente par le sommet, puis nous examinerons comment son expulsion a lieu dans les présentations du siége.

Cependant, avant de reproduire les différentes observations qu'il nous a été possible de recueillir, nous commencerons par publier le cas suivant que M. Letulle, interne des hôpitaux, nous a communiqué, et qui montre la lésion à son degré le plus atténué. Elle n'a été la cause d'aucun accident dans la parturition, mais ce cas nous paraît intéressant par les détails d'anatomie pathologique bien étudiés, qu'il présente.

Obs. LI. — *Grossesse gémellaire, syphilis maternelle. Accouchement prématuré. Premier fœtus né mort, Reins kystiques. Deuxième fœtus, syphilis viscérale et osseuse, mort au neuvième jour*, communiquée par M. Letulle, interne des hôpitaux de Paris. — D..., âgée de 24 ans, contractait la syphilis le jour même où, déflorée, elle devenait enceinte. Au mois d'août 1877, elle entrait dans le service de M. Verneuil pour y être soignée de syphilides vulvaires hypertrophiques. Elle fut soumise pendant un mois seulement au traitement (pilules de proto-iodure). Tout accident avait disparu au commencement d'octobre. Elle est admise le 29 novembre, dans le service de M. Gombault, à la Pitié, et y accouche de deux fœtus mâles.

Par suite d'incidents mal expliqués, la parturiente resta pendant près d'une heure avec une procidence du cordon. Quand on arriva, le premier fœtus venait de sortir (siége), il était mort.

Le deuxième fœtus suivit bientôt; il vécut huit jours.

Il était intéressant d'examiner les différents organes d'un fœtus presque à terme, syphilitique par son père et par sa mère. En ouvrant la cavité abdominale, on est frappé du volume considérable des reins. Ces deux organes font de chaque côté de la région lombaire, une saillie énorme. Ils paraissent aussi gros que les reins d'un adulte.

Voici d'ailleurs, leurs diamètres :

Rein droit.	Diamètre vertical. . .	12 cent.
	Diamètre transversal.	8 cent.

Rein gauche.	Diamètre vertical. . .	12 cent.
	Diamètre transversal .	9 cent.

Leur poids, 540 grammes pour les deux.

Leur forme est remarquable ; étalés à la façon d'une rate, ils présentent leur hile au centre de la face antéro-interne. Ce hile s'enfonce profondément en s'ombiliquant dans la substance rénale.

La coloration est d'un rouge brun, livide au niveau de la face postérieure.

La capsule paraît très-épaissie. Elle s'enlève aisément, en arrachant toutefois un certain nombre de petits fragments de la substance corticale.

Sur les coupes, il est impossible de reconnaître les deux substances fondamentales.

La zone corticale paraît avoir tout envahi ; elle se continue, pour ainsi dire, jusqu'au sommet des pyramides. Le rein semble transformé en un nombre incommensurable de petits kystes transparents. limités par une membrane très-mince qui se crève facilement. Ces masses kystiques qui donnent un aspect velouté à la coupe du rein, sont surtout abondantes à la périphérie de l'organe ; elles sont plus espacées vers le centre. Il s'écoule une notable quantité de liquide jaune clair sur chaque coupe, et très-peu de sang. Le liquide examiné contient un nombre considérable de globules rouges déformés, et quelques rares cellules épithéliales arrondies.

Les uretères, la vessie, l'urèthre sont perméables et normalement conformés.

Le foie, 140 grammes, est petit, paraît normal ; sa coloration et sa consistance n'offrent rien de spécial.

La rate, 30 grammes, petite, est diffluente.

L'intestin contient une quantité considérable de méconium verdâtre.

Ecchymoses sous-pleurales et sous-péricardiques. Rien à noter sur les diverses coupes. Le thymus n'est pas gros.

Les os minutieusement examinés, et présentés à plusieurs personnes des plus compétentes, ne paraissent pas malades. On n'y retrouve aucune des lésions décrites par M. Parrot.

L'*examen histologique* des reins, a été fait par M. Malassez.

A un faible grossissement, on voit une série de cavités qui sont plus grandes dans les parties centrales que dans les parties corticales.

A un grossissement plus fort, les cavités des régions corticales, sont tapissées par un revêtement de cellules épithéliales, cylindriques courtes. Le contenu a disparu.

Vues de face, ces cellules ressemblent à celles des conduits excréteurs ; elles forment un revêtement polygonal. Ces cavités sont peu distantes les unes des autres. Le tissu qui les sépare est un tissu conjonctif, lâche, dans lequel on trouve une certaine quantité de globules rouges indiquant qu'il s'est fait là des hémorrhagies.

Dans cette région, on rencontre encore, outre les cavités, quelques conduits urinifères à peine plus volumineux que les conduits normaux.

Dans quelques cavités kystiques, on aperçoit une petite masse arrondie, adhérente à l'un des côtés de la cavité et ressemblant complétement à un glomérule de Malpighi. Dans les plus petites cavités, cette masse comble à peu près la cavité, tandis que dans les plus grandes, elle constitue une saillie relativement insignifiante, d'autant mieux que leur volume y semble avoir diminué. L'existence de ces glomérules sur les parois des cavités kystiques, la ressemblance de l'épithélium de ces cavités avec celui des conduits normaux, l'existence de conduits simplement dilatés, tendent à prouver que ces cavités kystiques ne sont que des cavités tubulaires normales, plus ou moins agrandies.

Dans les régions centrales, les cavités sont plus grandes, mais on y retrouve le même épithélium ne différant du précédent que par des cellules séparées par des intervalles plus considérables que dans les régions corticales.

Dans certaines cavités, le tissu conjonctif sous-jacent à l'épithélium est un tissu conjonctif myxomateux qui paraît être de nouvelle formation, tandis que le reste des intervalles est constitué par un tissu plus dense. Ailleurs, le tissu conjonctif se rapproche du tissu fibreux.

Dans cette région du rein, on ne retrouve que très-exceptionnellement des tubes ayant conservé leur aspect normal. Ceux qu'on aperçoit sont également plus dilatés.

En rapprochant ces lésions de celles décrites par les couches corticales, on peut affirmer que ces kystes malgré leur volume ne sont encore que *des conduits considérablement dilatés.*

L'observation publiée en 1828 par le Dr Mansa, et qui est, ainsi que nous l'avons dit, la relation la plus ancienne

que nous ayons pu trouver d'un cas de dystocie causée par une augmentation du volume des reins, renferme des détails extrêmement intéressants sur la marche de l'accouchement et les difficultés que l'accoucheur a dû vaincre pour arriver à l'extraction du produit de conception.

Obs. LII. — *Cause singulière de dystocie*, par le Dr Mansa, chirurgien de régiment et médecin praticien à Copenhague. — Pendant l'hiver 1828, je fus appelé près d'une femme en travail, âgée de 29 ans, qui était déjà accouchée facilement et naturellement. Elle se trouvait dans les maux depuis plusieurs heures, la sage-femme ne parvenant pas à terminer l'accouchement, m'avait fait prier de venir l'assister. Elle me dit que le travail avait bien marché jusqu'à l'expulsion de la tête hors des parties génitales. Quand elle voulut tirer sur la tête pour faire avancer le tronc, elle remarqua une résistance considérable et élastique ; sous l'influence des tractions énergiques qui furent faites sur la tête les parties molles du cou se déchirèrent jusqu'à la colonne vertébrale ; comme il n'y avait plus rien à perdre pour l'enfant, elle fit de très-fortes tractions sous l'influence desquelles la colonne vertébrale se rompit aussi, la tête ne restait plus attachée au tronc que par une mince languette de peau. C'est dans cet état que se trouvait la chose ; je fis la section de ce petit pont cutané pour opérer avec plus de facilité. Après bien des efforts, je réussis à introduire un crochet dans le creux axillaire, mais après quelques tractions, le bras se détacha de son articulation et les parties molles se déchirèrent, je ne fus pas plus heureux en voulant de même attirer l'autre bras. Je pénétrai dans la cavité thoracique, je la vidai et cherchai à implanter mon crochet sur la colonne vertébrale, sur le sternum ou sur les côtés ; après tous ces essais infructueux, il ne me restait plus qu'à pénétrer à travers le diaphragme ou les parois abdominales dans la cavité abdominale elle-même, pour chercher dans le bassin de l'enfant un point d'appui pour une traction ; mais fatigué par mes tentatives d'extraction, incertain sur la cause de la résistance, je désirai l'assistance d'un confrère plus âgé, je fis appeler le professeur Jacobson. Il trouva le corps du fœtus si solidement enclavé dans le bassin qu'il ne put le repousser, ni introduire à côté de lui la main. Il émit l'avis que la cause probable de cet obstacle résidait dans une grosseur anormale des reins ; il connaissait notamment deux cas où cela avait eu lieu.

Le foie qui se présenta d'abord fut enlevé et alors découvrit une masse consistante, élastique, à surface inégale qui remplissait la totalité de la cavité abdominale, et qui n'était autre que les reins dégénérés et agrandis. Un des reins dut être détruit pour livrer passage à la main, après que cela fut fait, le fœtus fut facilement extrait. Le volume des deux reins était plus du double de la tête d'un enfant à terme, ils avaient à peu près la forme normale. La dégénérescence de ces organes consistait dans la formation de kystes séreux innombrables en lesquels s'était transformée la substance rénale ; ils étaient de grosseur différente ; les uretères, la vessie et les autres organes abdominaux étaient normaux (Journal de Siebold t. XV, p. 683).

On comprend que l'accouchement ne pouvait s'effectuer en lisant les détails de l'autopsie. Ces reins multiloculaires dont le volume était plus du double de celui de la tête d'un enfant à terme doivent nécessairement être un obstacle insurmontable à l'accouchement ; aussi le chirurgien est-il obligé de les extirper ou tout au moins d'en réduire le volume, opération difficile et qui n'est pas sans faire courir de grands dangers à la parturiente. La difficulté de diagnostiquer l'existence d'une pareille lésion, surtout quand le fœtus se présente par l'extrémité céphalique, la tête gênant ou empêchant par sa présence l'introduction de la main dans les parties génitales, assombrit beaucoup pour la mère le pronostic du travail.

Quelquefois, outre la présence des reins kystiques, le fœtus est encore porteur de malformations nombreuses. L'exemple suivant publié par Siebold, est intéressant non pas tant par les difficultés que l'accoucheur a eu à surmonter pour extraire le fœtus, des tractions violentes sur les aisselles ayant suffi, mais surtout par l'existence d'une hydrocéphalie qui put être diagnostiquée pendant le travail. L'autopsie qui termine cette observation, montre que les reins pesaient un kilogramme, et que chaque rein avait l'apparence d'un hémisphère cérébral. Dans ce cas comme

plusieurs autres, les uretères étaient normaux et perméables; la vessie ne contenait pas d'urine.

Obs. LIII. — *Obstacle à l'accouchement causé par un développement extraordinaire des reins du fœtus* par le Dr El. v. Siebold, de Göttingue. — Sophie O..., âgée de 21 ans, doit être devenue enceinte au milieu d'avril 1853, et jusqu'en novembre elle s'est toujours bien portée. A cette époque elle perdit par le vagin une grande quantité d'eau. Il n'est pas douteux que ce n'ait été du liquide amniotique, car, jusqu'à quatre semaines après, où l'accouchement débuta, il n'y a pas eu d'écoulement de liquide ni trace de la poche amniotique. Le travail commença le 3 décembre à 6 heures du matin. La tête se présentait, mais la position ne pouvait être déterminée; toutes les sutures étaient béantes, surtout la suture sagittale; la grande fontanelle était énorme. On ne pouvait méconnaître une hydrocéphalie. Les battements redoublés s'entendaient distinctement à droite. Les contractions étaient régulières, l'orifice s'ouvrit peu à peu, la tête franchit la vulve à 4 heures et demie, le travail avait duré dix heures et demie. Le cordon était entortillé autour du cou, il put être dégagé facilement; mais, malgré les douleurs les plus énergiques, le tronc n'avança pas, et les secours de l'art devinrent nécessaires. L'essai de faire des tractions sur le fœtus, moyennant un doigt placé sous l'aisselle resta sans effet. On dégagea un bras, qu'on trouva d'une petitesse extraordinaire. On put faire d'énergiques tractions sur les bras et les épaules, mais la résistance qu'on éprouvait démontra l'existence d'une anomalie qui créait un obstacle au passage du fœtus. On ne put faire un examen plus précis, car la partie fœtale engagée remplissait totalement l'excavation. On réussit enfin, moyennant de grands efforts, à faire passer l'enfant, qui paraissait n'être constitué que par un *ventre*, tellement cette partie était développée. Sa circonférence était de 45 centimètres, mesurée à la hauteur de l'ombilic. Sa longueur, de l'appendice xyphoïde jusqu'au pubis, était de 22 centimètres. Il pesait 7 livres un quart, avait une longueur de 45 centimètres, et la tête avait 38 centimètres de circonférence. Les extrémités étaient grêles, comme chez un enfant de 7 mois, leur développement s'était arrêté. A sa naissance, l'enfant fit quelques inspirations, mais ne put être ranimé. La délivrance se fit peu à peu, et la puerpéralité ne présenta rien d'anormal.

L'autopsie, qui fut faite le lendemain par le professeur Forster, donna les éclaircissements sur la cause de cet accouchement si difficile. La percussion avait déjà signalé des parties solides qui avaient donné au ventre un si grand volume.

A l'ouverture de l'abdomen, d'où il ne s'écoula que quelques cuillerées de sérosité jaunâtre, se montrèrent de suite deux tumeurs situées à droite et à gauche, entre lesquelles étaient cachés les intestins comme dans une fente. On reconnut ces tumeurs comme des reins dégénérés, on les enleva avec le plus grand soin, et on constata ce qui suit :

Le poids des deux reins est de 1 kilog. Chaque rein mesure 16 centimètres de long, 11 centimètres de large et 8 centimètres d'épaisseur; ils ressemblent à deux hémisphères cérébraux. Ils sont composés d'une grande quantité de vésicules plus ou moins grosses, de 1 à 2 millimètres de diamètre.

Les uretères sont normaux, perméables, mais petits, comparativement aux reins. La vessie est contractée et vide; l'urèthre normal. (Mon. f. Geb. IV, 161, 1854.)

Un cas, analogue à celui qui vient d'être rapporté, a été publié par Ossiander dans *Gemeins deutsch Zeitschf. f. Geb.*, Bd. I, 1826, p. 167. Malheureusement, il ne nous a pas été possible de recourir à l'original.

Le Dr Wollf se trouva en présence d'un cas sembable. Pensant que l'obstacle était dû à une ascite, il essaya de ponctionner l'abdomen ; ce fut en vain, il ne s'écoula point de liquide, aussi pour terminer l'accouchement fut-il obligé de pratiquer l'éviscération.

Obs. LIV. — *Augmentation du volume des reins ayant fait obstacle à l'accouchement* par le Dr Wolff. — Mme G..., femme multipare et ayant toujours accouché d'une manière normale, fut prise de mal d'enfant le 28 janvier. Après la sortie de la tête, malgré l'état satisfaisant des contractions, tout à coup, le fœtus ne fit plus aucun progrès. La sage-femme essaya d'achever l'accouchement au moyen de tractions, mais en vain. Un premier médecin ne fut pas plus heureux. Quand j'arrivai, je trouvai à la vulve une tête assez forte, la face tournée en bas et à gauche. L'enfant

était mort. En introduisant la main dans l'utérus, je trouvai le ventre du fœtus dur et volumineux, au point d'empêcher ma main de s'avancer plus profondément. J'arrivai cependant à saisir les pieds de l'enfant et à établir ainsi que la dilatation de l'abdomen était le seul obstacle à l'accouchement. Le ventre fut ouvert au moyen d'un perforateur en forme de ciseaux. Il ne s'en écoula point de liquide, le volume du ventre ne se modifia pas, bien plus, on constata qu'il était rempli par des masses solides et de consistance hépatique. Il ne restait dès lors qu'à pratiquer l'éventration. Comme cependant on avait enlevé une partie des parois abdominales, ce qui permettait de donner au contenu de l'abdomen une certaine obliquité; comme, d'autre part, on pouvait introduire le doigt dans l'ouverture et exercer ainsi des tractions énergiques, on parvint à extraire le fœtus. Il était du sexe féminin, bien conformé et à terme. La distension de l'abdomen tenait au volume colossal des reins, qui avaient une longueur d'environ 7 pouces et demi, une largeur de 4 pouces et une épaisseur proportionnelle. Il ne fut pas permis de pousser plus loin les recherches. Le placenta vint facilement, et la puerpéralité fut très-bonne. (*Berliner Klin Vochensch*, 1866, p. 269.)

Le professeur Lévy fit paraître, en 1856, l'observation d'un cas curieux, et dans lequel il ne put terminer l'accouchement qu'après des opérations multiples.

Obs. LV. — *Embryotomie motivée par la dégénérescence des reins chez le fœtus*, par le professeur Lévy. — Le 13 janvier 1854, le Dr Brœmer me fit appeler pour l'assister dans une application de forceps très-difficile. On n'entendait nulle part les battements, et une exploration attentive fit reconnaître qu'on avait affaire à un fœtus hydrocéphale. Je saisis alors la tête fortement engagée au détroit supérieur, entre les branches d'un forceps, et exerçai sur elle de fortes tractions en la comprimant énergiquement. Il s'écoula alors une certaine quantité de sérosité sanguinolente, d'où je conclus que la tête avait éclaté. Elle descendit alors plus bas dans l'excavation, et de nouvelles tractions l'amenèrent entre les parties génitales externes. Mais, comme comptant alors sur les efforts de la nature, on se disposait à laisser la femme prendre quelque repos, des contractions énergiques étant survenues, elle nous dit qu'il était parti quelque chose, et, effectivement, nous

constatâmes la sortie de la tête écrasée d'un fœtus, qui paraissait mort depuis quelque temps déjà. Croyant alors que toute difficulté était levée, nous nous disposions à nous éloigner. Cependant la sage-femme s'efforçait en vain, en exerçant des tractions sur la tête, d'attirer les épaules de l'enfant, et l'avait ainsi détachée déjà en partie du tronc. Je tentai alors d'attirer les épaules en introduisant le doigt indicateur dans le creux axillaire, et, comme cette manœuvre n'aboutissait pas, je dégageai sans difficulté les deux bras, et pus ainsi amener les épaules de l'enfant à la vulve. Je ne pus cependant pas les faire avancer davantage, et, en introduisant la main dans l'utérus, je reconnus que l'obstacle provenait de la distension excessive du ventre. Comme le fœtus était hydrocéphale, il était naturel de penser à une ascite, bien que je susse par expérience que, chez un fœtus mort une pareille distension pouvait également être produite par une accumulation de gaz. En tout cas il était indiqué de pratiquer la perforation de l'abdomen. Après avoir achevé de détacher la tête, j'introduisis la main dans l'utérus pour me rendre un compte exact de la rotation du fœtus, et reconnus ainsi de chaque côté de la colonne vertébrale l'existence d'une tumeur saillante et de consistance dure.

Employant alors le perforateur de Nægelé, je perforai d'abord les deux tumeurs, mais il ne s'échappa ni gaz ni liquide, et les tumeurs ne subirent aucune modification. La perforation de la base de la poitrine, du diaphragme et du ventre, n'amena pas plus de résultat; de telle sorte que je restai convaincu que la distension du ventre était due à la présence d'une tumeur solide, qu'il y avait lieu, par conséquent, d'agrandir l'ouverture du ventre et de procéder à une éviscération. Mais, avant d'en venir là, je voulus essayer de pratiquer l'extraction par la version pelvienne. Cette tentative fut infructueuse. Ayant les mains paralysées par la fatigue, je fis prier le professeur Larsen d'apporter les ciseaux de Smellie et du chloroforme. Le professeur Larsen ouvrit sans difficulté le ventre du fœtus, y introduisit les doigts, et découvrit ainsi une tumeur dure, de la dimension d'une grosse tête d'enfant, qui, avec le foie, remplissait la cavité abdominale. C'est en vain que pour conserver intacte la tumeur, après avoir retiré d'abord le foie, on essaya de nouveau d'entraîner le fœtus par les épaules. On reprit alors les tentatives de version pelvienne, qui, cette fois, grâce au crochet mousse introduit dans le bassin, furent enfin couronnées de succès. Le placenta fut expulsé une demi-heure plus tard. La

puerpéralité de la femme fut longue et compliquée de phlébite et de fièvre, cependant elle finit par se remettre.

L'autopsie du fœtus de sexe féminin qui, selon toute apparence, était né trois ou quatre semaines trop tôt, ne révéla en fait d'anomalie que l'hydrocéphalie et la dimension insolite des reins. A première vue on les eut pris pour une paire de grands hémisphères cérébraux, de grandeur à peu près égale, ils avaient chacun plus de 5 pouces de long, 2 pouces trois quarts de large et 2 pouces d'épaisseur. Ils étaient de couleur rougeâtre, leur surface était inégale et sillonnée partout de lignes sinueuses qu'on voyait serpenter en courbes irrégulières entre des lobules de grandeur variable, les uns fortement accusés, les autres à peine légèrement dessinés à leur surface. En plusieurs endroits, on voyait à l'œil nu de petites vésicules assez translucides, variant de la grosseur d'un grain de millet à celle d'une tête d'épingle. A la loupe on découvrait un beaucoup plus grand nombre de ces vésicules, et leurs intervalles avaient un aspect faiblement granulé. Quand on sectionna l'un des reins, on lui trouva une texture tout à fait anormale. Nulle part il n'était possible de séparer la substance corticale de la substance médullaire. On trouvait partout un tissu homogène plus ou moins serré, servant de stroma à une multitude de vésicules translucides qui donnaient à la coupe un aspect poreux. On ne trouvait pas de traces de la substance mamelonnée, mais les bassinets, les uretères et la vessie étaient bien conformés et les canaux partout perméables. Le système vasculaire, surtout le système veineux, était très-développé.

Plongés dans l'alcool, ces reins dégénérés subissent une diminution de volume considérable.

Examinées au microscope, examen qui fut fait par M. le prosecteur Jansen et le professeur Ibsen, on trouva que l'élément prédominant dans la substance des reins était un tissu conjonctif d'une belle structure. On ne put trouver nulle part de corpuscules de Malpighi. Les canalicules urinifères étaient partout dilatés. La dilatation était habituellement totale, quelquefois partielle, et formant alors sur les côtés du canalicule des dilatations sacciformes, rétrécies à leur point de départ et ayant parfois une forme pédiculée. En général, les canalicules se terminaient à la périphérie par un dilatation de ce genre, parfois même deux canalicules aboutissaient à une dilatation unique mais un peu plus grande. On ne put point démontrer nettement la présence des cellules épithéliales. (*Gunzburg's Zeitschrif*, 1856, p. 427.

Les détails anatomiques qui complètent cette observavations montrent qu'ici encore, les reins, fortement augmentés de volume, étaient composés par une multitude de vésicules translucides renfermant un liquide séreux et transparent.

Un an après, le Dr Chevandié, de Vassy faisait paraître dans l'*Union médicale* l'observation d'un cas également curieux par les difficultés sans nombre que l'accoucheur eut à vaincre pour arriver à terminer l'accouchement. Cependant le diagnostic a pu être fait avant l'expulsion complète de l'enfant. Dans ce cas, ainsi que cela a été rapporté dans plusieurs observations, la femme accouchait avant terme.

Obs. LVI. — *Dystocie dépendant de l'hypertrophie des reins du fœtus; diagnostic différentiel; manuel opératoire; terminaison*, par M. le Dr Chevandié, de Vassy. — Le 2 juillet 1857, j'ai été appelé à la hâte, près de la dame Cannel, habitant la commune de Sommaucourt, canton de Vassy, en travail d'enfantement depuis quatre heures. Rendu près de cette dame, je la trouve couchée dans son lit. C'est une femme de 30 ans environ, de grande taille, d'un tempérament sanguin. Elle n'a pas de vice de conformation. Les différents diamètres de son bassin sont ceux d'une femme bien conformée. Elle n'a jamais eu de fausses couches. Elle est mère de trois enfants sans difformité ; aucune de ses grossesses n'a été entravée par le plus petit accident. Elle a toujours accouché en quelques heures, par les seules forces de la nature, sans difficulté. Elle nous dit n'avoir rien remarqué de particulier dans la grossesse pour la délivrance de laquelle nous sommes appelé, si ce n'est: 1° un développement plus considérable du ventre que dans ses grossesses antérieures; 2° deux saillies très-sensibles sur les parties latérales de l'abdomen, avec dépression de la ligne blanche de l'ombilic au pubis ; 3° Des mouvements de son enfant moins énergiques et moins fréquents que ceux qu'elle éprouvait dans ses autres grossesses. Du reste, pas le plus petit dérangement dans sa santé toujours très-bonne. La dame Cannel ne croit être qu'au huitième mois de sa grossesse. Elle attribue son accouchement prématuré à ce que le dimanche 28 juin, elle a fait une course de plu-

sieurs lieues dans une voiture non suspendue et sur un chemin très-pierreux.

A neuf heures du matin, jour de son accouchement, elle travaillait aux champs, quand elle éprouva les premières douleurs caractéristiques d'un prochain travail. Elle rentra chez elle et fit venir la sage-femme. A onze heures, rupture spontanée de la poche des eaux ; écoulement d'une faible quantité de liquide amniotique ; et bientôt présentation, à la vulve, du sommet en première position, ou céphalo-iliaque gauche antérieure. Dans cette occurrence la sage-femme annonce un accouchement heureux et prochain. Les contractions utérines se succèdent régulièrement ; l'orifice vaginal est dilaté et dilatable ; quelques secondes encore et l'enfant sera hors du sein maternel. Vain espoir ; les minutes, les quarts d'heure se passent, et le travail ne fait aucun progrès. On se demande la cause de ce retard ; on s'assure de la position du cordon il n'est pas entortillé autour du col ; les épaules ont franchi le détroit supérieur du bassin, la tête est entièrement hors de la vulve, les deux bras sont dégagés ; des tractions énergiques et soutenues sont faites pendant les efforts expulseurs de la matrice, et cependant il est impossible de faire progresser le tronc, et de déterminer le travail.

C'est dans ces entrefaites que nous arrivons près de la dame Cannel. Son moral est bon ; le pouls est normal ; pas d'hémorrhagie, ni de dispositions à la syncope ou à l'éclampsie.

Nous plaçons la patiente sur le bord de son lit ; le bassin élevé les deux pieds chacun sur une chaise, et les deux jambes maintenues, fléchies par des aides. La femme est découverte. Un affreux spectacle s'offre à notre vue. La tête de l'enfant rouge violacé, vacille entre les cuisses de la mère ; elle n'est plus fixée au cou que par un faible pédicule cutané. Les deux avant-bras sont pendants hors de la vulve. Nous demandons la cause de cette mutilation ; elle résulte, nous dit-on, des tractions faites pour dégager le tronc. Nous coupons le pédicule, et séparons entièrement la tête du reste du corps, puisqu'elle n'est plus qu'un embarras au manuel opératoire, et, avant d'agir nous cherchons à savoir d'où viennent les obstacles à la terminaison de cet accouchement.

Ces obstacles dépendent-ils de la mère, ou du fœtus ? Ce n'est pas de la mère, car le bassin, avons-nous dit, est bien conformé, le canal vulvo-utérin a une direction et une conformation normales ; la tête et les épaules ont déjà franchi la plus grande

partie de cette filière : les contractions utérines, bien qu'affaiblies et ralenties, ne sont pas suspendues ; et l'état général et l'état local sont dans d'excellentes conditions pour un prompt accouchement. Ils ne peuvent donc venir que de l'enfant, et tenir à des jumeaux unis ou isolés, ou à un cordon ombilical ; ou à un vice de conformation. Nos investigations faites dans ce sens, nous notons d'abord que le ventre est bilobé sensiblement; le toucher abdominal ne nous fait pas percevoir de mouvement fœtal. La main introduite dans l'utérus ne sent pas d'autre corps que celui qui se présente au passage. Les deux avant-bras, pendants hors de la vulve, appartiennent au même sujet, nous les suivons jusqu'à l'adhérence des bras au tronc. La grossesse est donc simple, il n'y a qu'un enfant dans la matrice.

Le cordon ombilical ne forme pas de circulaires autour du col ni du tronc, nous le sentons libre, long et flottant dans l'utérus.

C'est donc au vice de conformation qu'est dû l'obstacle à l'accouchement. Quelle est donc sa nature ? Est-ce une tumeur implantée sur le corps, ou une ascite ? Ce n'est pas une tumeur extra-abdominale, car, en promenant notre main sur toutes les parties fœtales, encore contenues dans la matrice, nous ne sentons pas la moindre saillie, la plus petite tumeur ; les membres inférieurs sont libres et fléchis au fond de l'utérus. La poitrine a sa capacité normale ; elle a presque franchi le détroit supérieur et repose en partie sur le plancher du bassin. Il n'en est pas de même du ventre ; il est énorme, nous avons peine à le circonscrire. Les contractions assez fréquentes et parfois énergiques de la matrice rendent nos mouvements très-bornés et engourdissent notre main. Ce volume extraordinaire du ventre, cette grande distension de ses parois, qui cèdent facilement à la pression, c'est la sérosité, sans doute, qui les produit. Il est vrai que nous ne percevons pas le signe caractéristique de l'hydropisie abdominale, la fluctuation. Mais dans l'espèce, ce signe nous paraît plus facile à établir qu'à vérifier; nous avons attribué son absence à ce que notre bras étant serré par le col utérin, comme dans un étau, la sensibilité tactile de nos doigts était émoussée, jusqu'à l'engourdissement. Du reste, avions-nous besoin de ce signe ? Quel état pathologique autre que l'ascite avions-nous à prévoir ? La science nous semble muette à cet égard? L'indication était précise alors. Ponctionner l'abdomen du fœtus, en faire sortir le liquide et l'obstacle sera détruit, la femme déli-

vrée. Mais autre chose est la théorie, autre chose la pratique. Cette opération est loin d'être facile et sans danger. N'ayant pas de trocart à notre disposition, nous nous sommes servi d'un bistouri droit aigu, dont la lame était enveloppée jusqu'à 0,02 de son sommet avec une bandelette de toile, et une boule de cire durcie fut fixée à la pointe. L'instrument est ainsi introduit avec la main droite jusque dans la cavité utérine, la main et l'avant-bras gauches, préalablement introduits servaient de guide, et, arrivé près de l'ombilic, nous pressons sur le sommet de l'instrument avec l'index et le médius de la main gauche, en même temps que nous faisons subir au manche un mouvement d'abaissement et de propulsion et nous ouvrons ainsi la paroi antérieure de l'abdomen. L'instrument est retiré. Nous pressons sur le ventre du fœtus avec la main restée dans l'utérus et cependant rien ne s'écoule à l'extérieur.

Des tractions exercées sur l'enfant par les épaules ne font pas faire la plus petite progression au travail. Nos tentatives étant infructueuses dans cette présentation, nous la convertissons, par la version, en présentation pelvienne. Celle-ci s'effectue sans difficulté ; les deux pieds sont hors la vulve, les talons tournés vers la symphyse du pubis. De nouvelles tractions ont lieu sur les membres enveloppés d'un linge sec, elles sont aussi infructueuses que les premières ; le ventre refuse quand même de franchir le détroit supérieur du bassin.

Dans une position aussi critique pour la vie de la dame Cannel, dont l'état physique et moral est cependant toujours satisfaisant, toutes nos tentatives inutiles et nos prévisions déjouées, nous rejetons l'idée de l'ascite et nous soupçonnons l'existence d'une tumeur intra-abdominale, d'une nature inconnue, comme cause de dystocie.

Nous prenons le parti extrême d'éventrer le fœtus pour extraire cette tumeur. A cet effet, les membres inférieurs sont maintenus soulevés contre la symphyse pubienne ; les tractions sont ménagées pour ne pas détacher ces membres du tronc, et notre main gauche introduite avec précaution dans l'utérus, la paume de la main appliqué à plat sur l'hypogastre de l'enfant. Nous faisons en cette région avec le bistouri droit aigu une incision de 0.03 à 0,04 de long, et par cette boutonnière difficilement pratiquée, nous introduisons successivement, et avec peine, chacun des doigts de la main gauche dans le ventre éraillé du fœtus. Nous y sentons,

en effet, deux tumeurs volumineuses, juxtaposées, assez molles, plus longues que larges, leur grand diamètre dirigé de haut en bas, et placées sur les parties latérales de l'abdomen. Immédiatement au-dessus de celle du côté droit de l'enfant, existe un organe dont le tissu est assez mou, friable, volumineux, c'est le foie. Nous saisissons à pleine main la tumeur sous-jacente, et nous l'arrachons du corps de fœtus, puis, sans désemparer, nous enlevons la seconde, et l'enfant est ensuite extrait sans difficulté.

La délivrance s'est faite naturellement. Le placenta est entier, il est gros, volumineux, sain.

L'accouchée est portée, avec précaution, dans un lit approprié : aucun accident n'est venu entraver les suites de couches.

En examinant les deux tumeurs, il ne peut y avoir aucun doute sur leur origine. Elles sont le résultat d'une altération des reins avec hypertrophie considérable. Ce qui le prouve, c'est leur nombre, leur situation, leur forme semblable à celle d'un grain de haricot, l'appendice suspendu à la scissure, leur texture même composée d'un nombre infini de granulations, ou mieux de vésicules juxta-posées, séparées de place en place par des cloisons fibreuses. La surface corticale externe forme un plan uni, régulier, recouvert par une membrane propre. Les uretères et la vessie n'offrent rien de particulier.

Tous les autres organes, tant de la poitrine que du ventre, existent à l'exception des reins, avec le développement normal chez un enfant presqu'à terme. Le point osseux du cartilage, qui forme l'extrémité inférieure du fémur, n'est pas encore apparent. Les ongles sont au niveau de l'extrémité des doigts.

Les deux reins pesaient 1,000 grammes. Ils sont égaux en poids ; ils ont la même forme, la même texture. Le poids du corps, sans les reins, était de 2.450 grammes. Le rapport entre le poids de ces organes et celui du corps est environ : : 1 : 4,5 tandis qu'à cet âge de la vie le rapport normal est :: 1 : 80. Leur diamètre longitudinal est de 0,15 ; le diamètre tranversal de 0,10. (*Union médicale*. t. XI, n° 89, p. 365).

Le professeur Virchow présenta, en 1859, à la Société de Gynécologie de Berlin, deux reins hydropiques d'un enfant nouveau-né qui lui avaient été adressés par le Dr Kanzow, de Schievelbein et fit suivre sa communication de l'observation suivante.

Obs. LVII. — *Dystocie causée par des kystes rénaux chez le fœtus*, par le Dr Kanzow. — La femme K... bien portante, âgée de 19 ans, accouchée il y a deux ans d'une fille bien constituée, s'est trouvée bien portante pendant sa seconde grossesse, toutefois pendant le dernier mois elle a senti des mouvements qui ont été douloureux pour elle, elle l'a attribué au chagrin que lui a fait éprouver le départ de son mari appelé sous les drapeaux. Pendant les deux derniers jours qui ont précédé le travail qui s'est déclaré trois semaines avant terme, elle n'a plus senti les mouvements de l'enfant. L'enfant vint en présentation du crâne. Après que la tête et la poitrine furent sorties, l'accouchement ne put se terminer malgré d'énergiques douleurs. Je fus appelé près de la parturiente qui demeure à une demi-lieue de chez moi. L'obstacle était causé par une énorme tuméfaction du ventre, l'extraction fut achevée sans trop de difficulté et sans préjudice pour la mère. L'enfant était mort, le cordon flétri, le placenta passablement grand, du reste rien d'anormal.

L'enfant pesait sept livres (poids ancien), était long de 44 cent. On trouva une hydrocéphalocèle à la région occipitale de la grosseur d'un œuf de pigeon.

La circonférence du ventre était de 45 cent. à la région ombilicale.

Les reins bosselés ressemblaient à deux hémisphères cérébraux; Les uretères étaient perméables, la vessie vide. Les reins étaient constitués par une série de kystes de la grosseur d'une tête d'épingle à celle d'un pois, qui ne permettaient plus de distinguer la substance corticale de l'autre. Le liquide qu'ils contenaient était alcalin, renfermait de l'albumine, ni urée ni acide urique. Point d'éléments de l'urine. (*Société de gynéc. de Berlin*, séance du 11 janvier 1869, M. f. G. vol. XIII, p. 182).

Le Dr Virchow, qui avait eu déjà occasion d'examiner plusieurs cas de ce genre, dit que dans tous ces cas il a trouvé l'occlusion congénitale des papilles rénales.

Quelques années plus tard, le Dr Martin lut également à la Société gynécologique de Berlin, l'observation curieuse recueillie par le Dr Voss, de Collinghorst, dans la Frise orientale, dans laquelle cet accoucheur relate l'accouchement d'un fœtus atteint de dégénérescence kystique du

rein. Dans ce cas, la grossesse fut pénible, le fœtus se présentait par la face et était porteur de nombreuses malformations (bec-de-lièvre, encéphalocèle, etc.).

Obs. LVIII. — *Dégénérescence kystique des reins, dystocie, éviscération*, par le Dr A. Voss. (Société de gynécologie de Berlin, séance du 14 novembre 1865.) — Mme S... (L.), primipare, âgée de 43 ans, a épousé il y a un an un veuf, colon dans le voisinage de ma résidence, qui de son premier mariage a eu plusieurs enfants bien conformés et bien portants. De constitution débile, de taille moyenne, d'un teint pâle avec cheveux blonds, tempérament phlegmatique, elle devient enceinte au milieu du mois d'août 1860. Au troisième mois de sa grossesse, elle fut atteinte d'une fièvre intermittente rebelle qui régnait dans la localité sous des formes diverses avec d'autres maladies. Elle ne se rétablit qu'en décembre et fut bien portante pendant plusieurs mois. Au commencement du dernier mois de sa grossesse, elle perdit l'appétit de nouveau, devint pâle et bouffie, se plaignit d'une grande faiblesse et d'une grande fatigue ; chaque mouvement lui était pénible ; son ventre prit un si grand développement qu'on pensa à une grossesse gémellaire.

Appelé près d'elle le 14 mai dans l'après-midi, je la trouvai au début du travail.

Les premières douleurs s'étaient déclarées, elles étaient régulières, mais espacées et faibles. Je trouvai le ventre très-développé des deux côtés. Les mouvements étaient énergiques, surtout en haut et à gauche. L'orifice très-élevé, difficile à atteindre, était dilaté comme une pièce de 5 gros. On ne sentait pas la poche, on sentait distinctement à travers l'orifice une partie ronde, dure, avec une dépression triangulaire que je pris pour la petite fontanelle. J'étais dans la persuasion que c'était une première position du crâne et que je pouvais abandonner l'accouchement à la sage-femme.

Vers 3 heures du matin, la sage-femme me fit demander parce qu'une main s'était présentée.

Les douleurs étaient devenues plus fréquentes et plus intenses, la poche s'était rompue à 2 heures du matin ; une main avait paru dans le vagin. Je trouvai une main en effet dans le côté droit du bassin ; le col était complètement dilaté. La partie ronde avec la dépression triangulaire que j'avais touché au début ne se trouvait

plus à gauche ; à sa place, je trouvai une partie molle ronde ayant au milieu une espèce de fente.

En essayant de réduire la main prolabée, je reconnus distinctement une oreille en arrière et à droite, et je fus certain d'avoir affaire à une *deuxième position de la face* ; je trouvai le menton à gauche à l'entrée du bassin ce qui confirma mon diagnostic. Je ne m'expliquais pas toutefois cette fente triangulaire que je sentais au centre du bassin et que je ne pus pas prendre pour la bouche de l'enfant. Une nouvelle exploration me fit penser que cela pourrait bien être un bec-de-lièvre ; la suite prouva que la supposition était juste. Après la réduction de la main, j'abandonnai le travail, à la nature ; les douleurs étaient devenues énergiques.

La main retomba de nouveau, et je ne réussis qu'avec peine à la placer derrière la tête de l'enfant ; la face s'engageant plus profondément empêcha une chute nouvelle du membre. Après deux heures pendant lesquelles les douleurs furent énergiques et persistantes, la face parut au couronnement inférieur ; j'espérais une terminaison prochaine, mais cet espoir ne se réalisa pas ; après deux heures de contractions très-fortes, la tête n'avait pas avancé d'une ligne. Comme les forces de la malade s'épuisaient, que les contractions devinrent plus faibles, je me décidai à appliquer le forceps à 7 heures du matin.

Déjà pendant l'introduction des cuillers de l'instrument, je reconnus au-dessus du détroit supérieur une résistance molle, élastique, qui s'opposait à leur introduction. Toutefois je réussis, après six tractions énergiques, à dégager la face par la joue gauche.

Je reconnus aussitôt un double bec-de-lièvre avec une fente palatine. A côté de la tête sortit du côté droit une tumeur d'un rouge foncé de la grosseur d'une bourse qui était implantée sur la branche droite de la suture lambdoïde. Après la sortie de la tête, l'enfant fit quelques inspirations. La douleur suivante ne fit pas avancer la tête, à ma grande surprise, malgré mes tractions ; comme il en fut ainsi après deux ou trois douleurs, je cherchai à introduire un doigt jusque dans l'aisselle pour seconder plus activement les contractions ; je reconnus alors une brièveté extrême du cou, il me semblait que la tête reposait directement sur les épaules. Bien que mes tractions fussent très-énergiques, que j'y employai toutes mes forces, il me fut impossible d'obtenir plus que l'engagement des épaules dans l'ouverture vulvaire ; je remarquai alors que chaque fois que je cessais les tractions, le tronc rentrait dans les parties comme si le corps était attiré par un ressort ou un lien élastique.

Après de nouveaux efforts, je réussis à dégager les bras. Les tractions de la sage-femme ajoutées aux miennes ne réussirent pas à vaincre l'obstacle. L'enfant avait succombé pendant toutes ces manœuvres. Il me sembla que l'obstacle devait provenir d'un corps en connexion avec le corps de l'enfant, car l'élasticité de la résistance me semblait lui appartenir. En explorant de nouveau avec soin, je reconnus que le ventre de la femme conservait le même volume qu'avant la sortie de la tête de l'enfant; dans certaines parties, il était pâteux et fluctuant, surtout dans les deux côtés; ailleurs on sentait les membres. Après avoir exploré de nouveau avec la main introduite tout entière dans le vagin, mes doigts touchèrent une tumeur pâteuse, molle, qui occupait tout le rebord pelvien et qui semblait comme étranglée par lui. Pendant cette exploration, je fis faire de fortes tractions par la sage-femme sur les épaules et les bras de l'enfant, et je reconnus qu'elles engageaient le thorax, mais que la tumeur retenait le ventre au-dessus du détroit, et que, quand on les cessait, tout rentrait aussitôt. Il me parut évident que l'obstacle se trouvait dans le ventre, car la plus minutieuse exploration ne put découvrir un autre enfant.

La mollesse de la tumeur et sa fluctuation me firent penser à une accumulation de liquide dans la cavité abdominale ; je me déterminai à en faire la ponction pour évacuer le liquide qu'elle renfermait.

Comme je n'avais à ma disposition qu'un trocart ordinaire avec lequel je ne pouvais atteindre directement le ventre, je fus forcé de vider le thorax pour arriver plus facilement à la cavité abdominale, ce qui, pour la mère, était la voie la moins douloureuse et la plus sûre. Après l'ouverture et l'evacuation de la cavité thoracique, j'y introduisis ma main et sur elle le trocart, traversai le diaphragme supérieur et pénétrai dans la cavité abdominale ; j'étais certain de voir un jet de liquide, je fis faire des tractions énergiques par la sage-femme pour comprimer les téguments de l'abdomen et obtenir une évacuation plus rapide, mais il ne s'écoula pas une goutte de liquide; ou mon diagnostic était faux, ou le trocart n'avait pas pénétré dans la cavité abdominale, mais peut-être dans celle de l'estomac.

Je voulus en avoir la certitude. Je finis par introduire le doigt dans l'ouverture faite par le trocart, je l'élargis avec le bistouri boutonné de façon à y introduire trois doigts et à m'assurer que j'avais bien pénétré dans la cavité abdominale.

Je m'étais donc trompé en regardant l'obstacle comme causé par une ascite.

Il devait y avoir là une tumeur d'une autre nature. Après avoir élargi l'ouverture du diaphragme de façon à pouvoir introduire la main entière dans la cavité abdominale, je sentis deux énormes tumeurs situées l'une à côté de l'autre, qui se pressaient l'une sur l'autre chaque fois qu'on faisait des tractions sur l'enfant et remontaient plus haut après; leur configuration et leur situation me firent penser que ce pouvait bien être les reins qui avaient ainsi causé cet insurmontable obstacle à l'accouchement. Je cherchai à terminer l'accouchement avec le plus de ménagements possibles; je crus devoir évacuer d'abord de la cavité abdominale tous les organes qui s'y trouvaient pour atteindre plus sûrement et plus facilement les tumeurs.

Après avoir extrait l'estomac et le foie, je fis faire d'énergiques tractions par la sage-femme et une autre aide; pendant ce temps, je sentis les deux tumeurs se rapprocher l'une de l'autre, se mettre dans l'axe du bassin et le corps avancer sensiblement. Je fis de mon côté avec elles des tractions soutenues; l'obstacle céda, le corps s'engagea plus profondément, et enfin, après trois heures d'efforts, l'accouchement fut terminé heureusement pour la mère.

L'enfant, du sexe féminin, était à terme et vigoureux; il pesait environ 10 livres.

L'état de l'accouchée, malgré son épuisement, ne présentait rien d'inquiétant. La délivrance se fit facilement vingt minutes après l'accouchement. Je constatai que le bassin était normal et que l'obstacle à l'accouchement avait été causé uniquement par le vice de conformation dont je vais faire une courte description.

Malgré l'évacuation des organes abdominaux, le ventre conserva un développement énorme

Je constatai une encéphalocèle dans le voisinage de la petite fontanelle, large de 25 millimètres, un double bec-de-lièvre, un cou très-court, les bras et les cuisses très-courtes, un doigt surnuméraire aux pieds et aux mains, deux pieds bots.

En incisant les téguments abdominaux, se présentent deux tumeurs volumineuses l'une à côté de l'autre, convexes en avant, ayant à peu près la forme de deux têtes d'enfant; elles remplissaient presque complètement la cavité abdominale, elles étaient d'un rouge pâle, d'une surface lisse, transparente et d'apparence œdémateuse; le long diamètre mesurait 13 centimètres, le diamètre tranversal 10 centimètres; au milieu, elles se touchaient comme

deux hémisphères cérébraux, sans adhérence entre elles. A un examen plus minutieux, on les reconnut comme étant les reins altérés par une dégénérescence hydropique qui les a fait arriver à ce volume.

Les deux étaient d'égal volume, ils étaient appliqués par leur surface postérieure sur le carré des lombes, libres ailleurs dans la cavité abdominale, ils avaient conservé leur forme primitive. La pression avec le doigt y laissait une empreinte qui disparaissait bien vite.

Je les fendis en deux parties égales jusqu'à leur base; des deux côtés de la section s'écoulait une sérosité claire, mais seulement à la pression et comme d'une éponge; toute la substance rénale parut infiltrée de cette sérosité qui avait un goût faiblement salé. On ne distinguait plus la substance corticale, ni les tubes, ni les pyramides. On ne reconnaissait plus les papilles et les calices, tout cela formait une masse grise infiltrée. Au hile on remarquait encore une poche membraneuse, sans doute les bassinets qui se continuaient avec les canaux des uretères; ils n'étaient qu'indiqués, non perméables et se dirigeaient vers les ligaments larges. Les uretères n'étaient perméables du côté des bassinets que dans une étendue de 15 millimètres; ils se terminaient en culs-de-sac. Au-dessous s'étendait l'S du côlon.

La vessie manquait complètement ainsi que le canal de l'urèthre. La matrice était normale ainsi que les ovaires et les trompes; les grandes lèvres n'étaient indiquées que par deux petits plis; on ne pouvait reconnaître les petites lèvres ni le clitoris. Le vagin était bien développé et s'étendait jusqu'au col. L'ouverture anale était normale et l'anus était bien séparé du rectum.

La femme guérit et accoucha d'un garçon bien portant. (M. f. G., XXVII, p, 15.)

Le Dr Wegscheider observa également un cas de dystocie produit par le volume exagéré des reins et en fit paraître la relation dans le *Mon. f. Geb.*, vol. XXVII, p. 27. Le fœtus se présentait par la tête; comme elle n'avançait pas on appliqua le forceps, une grande quantité de liquide s'écoula, le fœtus était hydrocéphale, mais le tronc ne put être extrait que très-difficilement, car l'ab-

domen était distendu par deux reins extrêmement volumineux.

Höring (*Wurtemberg med. Corresp. Blatt.*, B. VII, p. 26) ayant été appelé pour un cas analogue, alors que le fœtus se présentait par la tête, fut obligé de pratiquer l'éviscération pour pouvoir extraire un fœtus dont l'abdomen contenait deux reins énormes.

Le cas suivant, qui se trouve cité dans le mémoire du professeur Bouchacourt, a été publié par Œsterlen, de Murrah (Wurtemberg), dans la *Neue Zeitschrift für Geburtskunde*, 7e vol., 3e cahier. Le fœtus qui se présentait par le sommet ne put être extrait que très-difficilement. Les reins étaient très-volumineux et contenaient une multitude de petites vésicules isolées. Les bassinets étaient très-petits en proportion du volume des reins et des calices. Les organes contenus dans l'abdomen avaient subi de notables déplacements par suite de ce développement anormal des reins.

Le Dr Frandafiresco (1) soutint, en 1864, sa thèse sur une *Cause rare de dystocie produite par le développement anormal des reins du fœtus*, et fit paraître dans ce travail les deux observations suivantes, qui lui avaient été communiquées par le Dr Vuaansan, médecin à l'hôpital d'accouchements de Bukarest.

Dans le premier cas le fœtus se présentait par la tête; comme le travail n'avançait pas; on fit des tractions sur la tête, comme rien ne progressait on la coupa afin de pouvoir pratiquer la version, mais avant on dégagea les bras; comme ils gênaient l'opérateur, on les amputa. Alors la version devint possible, on fit de nouvelles tractions sur les membres inférieurs, mais comme elles étaient sans résultat, on sépara les jambes du tronc! Enfin avec un crochet on put extraire ce qui restait du fœtus! Ici encore, comme dans

(1) Thèse de Paris, 1864, n° 10.

les cas précédents, l'obstacle était causé par des reins hypertrophiés et composés de vésicules de grandeur différentes.

Obs. LIX. — *Présentation du sommet, dégénérescence kystique des reins, amputations multiples, détroncation*, par le Dr Vuaansan, de Bukarest. — Le 20 juin 1850, la nommée Elenka (Hélène), née à Bukarest, fille primipare, âgée de 17 ans, entra à l'hôpital d'accouchements de Bukarest. Au moment de son entrée à l'hôpital, cette femme était épuisée par le travail commencé depuis longtemps ; la poche des eaux était rompue depuis deux jours, et les contractions utérines ne se faisaient plus sentir. Cette fille, qu'on amenait de la campagne, était dans un état de prostration presque complète.

L'enfant se présentait en première position du sommet. Celui-ci se trouvait déjà au niveau de l'orifice vulvaire, et cependant il n'y avait aucune tuméfaction des téguments de la tête. La sage-femme qui donna les premiers soins ne songea qu'à remédier à l'état de faiblesse dans lequel se trouvait la femme, et attendit ainsi l'arrivée du Dr Vuaansan. Celui-ci exerça des tractions avec le forceps, mais ce fut sans résultat. Plusieurs autres tentatives ne réussirent pas mieux. Enfin l'accoucheur amputa la tête, puis il introduisit la main dans l'utérus pour pratiquer la version pelvienne. Il ne put y parvenir, et s'aperçut que l'obstacle à l'accouchement était produit par un développement insolite du ventre. Aussitôt il eut l'idée de pratiquer la ponction de l'abdomen pour faire évacuer le liquide qu'il supposait y être contenu ; mais il ne s'écoula pas une goutte de sérosité. Dans cette circonstance, il attira au dehors les deux bras successivement, mais avec beaucoup de difficulté. Cela fait, il tira sur les bras sans pouvoir arriver à faire progresser l'enfant. Il fallut se décider à amputer encore les deux membres supérieurs. A ce moment, la version devint possible et les pieds furent amenés hors de la matrice. Des tractions exercées sur eux furent infructueuses, le tronc restait immobile, les membres inférieurs menaçaient de se détacher par suite des efforts qu'ils avaient à subir ; on les sépara du tronc. Toutes ces amputations avaient été faites dans la partie supérieure de l'excavation. Il ne restait donc plus dans l'utérus qu'une masse ovoïde composée du thorax et de l'abdomen. Il fallut songer à l'extraire, ce qui se fit au moyen d'un crochet implanté sur le thorax.

La masse ainsi extraite et composée d'un thorax et d'un abdo-

men frappa aussitôt les regards par le développement considérable du ventre ; à l'ouverture de ce dernier, il ne s'écoula aucune sérosité. Les premiers organes qui s'offrirent à la vue furent les reins monstrueusement développés et conservant leur forme normale. Les viscères étaient refoulés en haut et en arrière et paraissaient avoir des dimensions beaucoup moindres qu'à l'état ordinaire. En examinant les reins, on vit qu'ils étaient recouverts par une membrane capsulaire, fibreuse, épaisse, se détachant par places assez facilement du reste de l'organe. A la coupe, les reins présentaient un aspect assez uniforme, une couleur blanchâtre un peu rosée. On ne pouvait faire aucune distinction entre la substance corticale et la substance tubuleuse ; mais la totalité du tissu est composée de vésicules de grandeurs différentes, contenant de la sérosité transparente et légèrement jaunâtre, ne se coagulant pas par la chaleur. Ces vésicules sont plus petites et plus serrées les unes contre les autres à mesure que l'on se rapproche de la partie périphérique. Les plus grosses vésicules ne dépassent pas le volume d'un petit pois ; les plus petites ont le volume d'un grain de millet. Les calices et le bassinet sont assez développés. Nous avons conservé dans l'alcool des fragments assez considérables de ces reins et la structure vésiculeuse y est tout aussi apparente que dans le principe.

Pour terminer l'observation, il faut dire que la délivrance se fit naturellement ; les lochies parurent régulièrement et l'accouchée fut pendant trois jours dans un état de prostration extrême succédant à la longueur du travail et aux longues manœuvres nécessitées par la grande difficulté de l'accouchement. Mais, au bout de ce temps, survint une métro-péritonite puerpérale qui emporta la malade au septième jour.

Le second cas que le Dr Vuaansan eut l'occasion d'observer peu après le premier fut moins compliqué et l'extraction put être faite par de simples tractions. La description des reins qui fait suite à cette relation est intéressante et semble se rapprocher de celle donnée par M. Letulle dans l'observation qui se trouve au début de ce chapitre.

Obs. LX. — *Présentation du sommet, reins volumineux, extrac-*

tion, par le Dr Vuaansan. — Un mois environ après l'observation du fait précédent, le Dr Vuaansan eut, par une coïncidence remarquable, l'occasion de voir dans son service un cas analogue à celui que nous venons de rapporter.

Au mois de juillet 1850, la nommée Katinka (Catherine), habitant à Dudesko et originaire de Transylvanie, âgée de 30 ans, forte et bien constituée, enceinte de neuf mois, entra à l'hôpital de Bukarest. Dans la première période du travail, l'enfant se présentait en position occipito-iliaque gauche antérieure. Au bout de trois heures, la tête franchit le détroit supérieur et s'engagea dans l'excavation. L'enfant ne présentait aucun signe de vie, et on avait cherché vainement les bruits du cœur. Les contractions utérines étaient énergiques. On commença alors à dégager les bras de l'enfant et on exerça sur eux quelques tractions modérées ; mais l'enfant ne vint pas. Dans ce cas, on résolut de temporiser quelque temps, eu égard à l'état satisfaisant de la mère et à la conservation de la contractilité utérine, dans l'espoir que l'accouchement ne tarderait pas à se terminer; mais, voyant que le travail n'avançait pas, on donna à la mère différentes positions, et on exerça de nouvelles tractions aidées par les efforts de la malade. Enfin, au bout d'une heure, on parvint à extraire un fœtus mort-né, du sexe féminin. Le placenta se détacha ensuite facilement. Ajoutons que les suites de couches n'eurent rien de particulier et que l'accouchée quitta l'hôpital au bout de trois semaines, dans l'état le plus satisfaisant.

En examinant le fœtus, on vit que le ventre était anormalement développé. L'incision de l'abdomen donna issue à une certaine quantité de sérosité citrine. Les reins formaient deux masses volumineuses, facilement reconnaissables à leur forme. Les viscères refoulés avaient des dimensions à peu près normales. En incisant les reins, on vit qu'ils présentaient une couleur d'un brun rougeâtre, plus foncé à la périphérie qu'au centre. On ne put, comme dans le cas précédent, faire aucune distinction, entre la substance corticale et la substance tubuleuse. La structure de ces organes est assez uniforme et présente l'aspect vésiculeux ; seulement les vésicules sont plus petites que celles dont nous avons parlé dans le cas précédent; elles sont séparées par un tissu intermédiaire plus épais; enfin celles qui se rapprochent du hile sont plus grosses que celles de la périphérie. Les calices et le bassinet sont un peu plus développés qu'à l'état normal; la capsule d'enveloppe est épaisse

et résistante. Les autres organes ne présentent rien qui mérite d'être noté.

Si le Dr Vuaansan a pu voir en peu de temps deux exemples de dégénérescence kystique du rein capable de faire obstacle à l'accouchement, le Dr Brückner assista à deux reprises différentes une femme qui accoucha d'enfants pont les reins volumineux distendaient considérablement l'abdomen. Cette observation est certainement une des plus curieuses que nous ayons pu trouver, aussi la donnerons-nous, malgré sa longueur, à peu près *in extenso*. La première fois, le fœtus se présentait par la face. Comme le travail n'avançait pas le Dr Bruckner applique le forceps, amène la tête à la vulve, désarticule, pensant que le travail allait se terminer spontanément, mais son étonnement fut grand quand il ne vit plus la tête. Elle s'était retirée dans le vagin. Après bien des difficultés et après avoir été obligé de mutiler le fœtus, il put enfin terminer l'accouchement. La femme se rétablit, *redevient* enceinte plusieurs fois, mais à sa septième grossesse l'accouchenent ne put s'effectuer spontanément. L'abdomen de l'enfant était distendu par des reins fortement hypertrophiés, l'accoucheur dut encore intervenir.

Obs. LXI. — *Deux accouchements de la même femme d'enfants monstrueux avec des reins hypertrophiés*, par le Dr C. Bruckner, de Ludwigslust. — Louise Hegener, femme d'un maître cordonnier, née à Grabow le 17 juin 1827, réglée régulièrement depuis l'âge de 16 ans, s'est mariée à 30 ans.

H... accoucha, le 5 décembre 1856, d'un garçon sain, bien constitué, en présentation du sommet. Le 20 janvier 1859, elle mit au monde une fille bien portante et bien conformée.

Dans la nuit du 15 au 16 décembre 1861, vers minuit, le troisième accouchement de H... recommença par de légères douleurs. A 8 heures, le col commençait à s'ouvrir ; vers midi, il s'écoula un peu d'eau, après quoi de faibles douleurs se déclarèrent.

A mon arrivée, vers 8 heures du soir, je diagnostiquai une pré-

sentation de la face, le menton en avant et un peu à droite. L'enfant vivait encore, la tête assez profondément engagée pouvait être assez facilement circonscrite avec le doigt. Selon toute apparence, deux ou trois douleurs eussent suffi pour mettre l'enfant au monde. Le seigle ergoté ne réussit pas, et à 9 heures on appliqua le forceps après avoir porté la parturiente sur un lit, en travers.

L'application du forceps se fit facilement et ne fut pas remarquée par la parturiente. La difficulté de sortir la tête semblait inexplicable, le bassin étant bien conformé; cependant, après de grands efforts et un espace de temps considérable, pendant lequel l'enfant mourut, on put la faire avancer assez pour que la face se présentât hors de la vulve. Considérant la difficulté comme surmontée, j'éloignai le forceps.

Je jetai un coup d'œil sur une chaise voisine afin d'y déposer mon forceps.

Mon étonnement fut grand, lorsque je regardai la vulve; la tête de l'enfant avait disparu et s'était de nouveau retirée! Il ne restait d'autres ressources que d'appliquer une seconde fois les fers, ce qui se fit aussi facilement que précédemment. Si la première fois il avait été difficile de faire descendre la tête, la seconde fois ce fut encore bien plus difficile. Enfin, j'amenai la tête à la vulve. Elle restait si difficilement hors des organes génitaux, que je dus la maintenir fixée; comme l'enfant était mort, je cherchai par des tractions à faire descendre encore la tête de l'enfant pour atteindre les épaules par derrière la tête. Enfin, avec bien de la peine, je parvins à placer mon médius gauche dans l'aisselle gauche de l'enfant, et à exercer ainsi un effort considérable.

Comme je n'obtenais rien, je cherchai à dégager le bras gauche qui était près de la symphyse pubienne; j'y réussis bien difficilement. J'arrivai au prix des mêmes difficultés dans l'aisselle droite avec le médius droit, et tirai en même temps de toutes mes forces sur le bras gauche, mais en vain; le corps ne suivit pas ma traction. Je me décidai alors à dégager aussi le bras droit, j'attachai un lac autour des deux bras et je tirai jusqu'à ce que mes forces fussent épuisées par un travail de quatre heures. Je pensais depuis longtemps que j'avais affaire à une monstruosité, car la main droite avait six doigts et la gauche sept. Je cherchai alors à reconnaître avec la main l'obstacle à l'accouchement. En avant, cela n'était pas possible. En arrière, je parvins enfin jusqu'au bassin de l'enfant,

mais je ne pus dépasser pour palper l'abdomen, où je supposais trouver l'obstacle ; je dus me décider à morceler l'enfant et j'appelai vers 1 heure du matin un collègue à mon aide.

Le Dr Koch vint aussitôt, fit quelques tentatives pour extraire l'enfant, et partagea ensuite mon avis, et voulut essayer d'abord l'éventration.

Nous ouvrîmes le thorax sur la ligne médiane, et nous cherchâmes, en employant le forceps et les doigts, à écarter les viscères. Dans la profondeur, nous sentîmes des masses dures, résistantes, que nous prîmes pour les reins dégénérés ; mais, malgré tous nos efforts, nous ne pûmes en enlever aucune partie. Nous essayâmes d'y arriver par le dos de l'enfant, mais en vain. Alors, nous séparâmes avec des ciseaux les parties de l'enfant qui se présentaient, d'abord le bras gauche, puis la tête, enfin le bras droit; le corps se retira quelque peu. L'entrée de la main était facile. Le pied droit puis le gauche furent saisis ; l'enfant put être tourné facilement. Nous tirâmes tous les deux ensemble avec bien des efforts ; enfin, après trois heures de travail commun, nous vîmes venir le corps déchiré de l'enfant, rattaché au placenta par un long cordon. Nous sentîmes facilement avec la main un rein, du volume d'une tête d'enfant, et l'autre presque aussi gros ; la délivrance fut ensuite terminée.

Il s'ensuivit une petite perte de sang : la femme fut mise dans son lit à 4 heures du matin. Les reins de l'enfant furent retirés par l'ouverture que nous avions faite.

Mon collègue Koch prit l'enfant avec lui dans l'intention de publier ce cas intéressant. Mais comme il n'a pas réalisé son projet et qu'il est mort depuis, je le communique ici.

Cette femme eut ensuite trois grossesses qui se terminèrent par l'expulsion d'enfants vivants et bien conformés.

Mais le 31 janvier 1869, à 9 heures 1/2 du matin, je fus appelé pour le *septième accouchement* de H.

L'accouchement était attendu huit semaines plus tard. Les douleurs avaient commencé le soir ; la poche était déjà rompue avant mon arrivée ; présentation du siége ; une grande portion du cordon était en procidence ; il avait cessé de battre un quart d'heure avant mon arrivée. Un repos s'établit dans les douleurs ; je trouvai l'enfant mort. Le pied droit qui avait six doigts se présentait en avant.

Après l'administration de seigle ergoté, les douleurs reprirent et, comme le pied était sorti jusqu'au genou, le pied gauche pouvait être atteint. Il avait aussi six doigts et fut aussi attiré. Le dos

de l'enfant vint se mettre en avant. Dans cette situation, par des tractions puissantes, secondées par de fortes douleurs, il fut enfin accouché vers 11 heures du matin. Le ventre gros avait été ici aussi un obstacle à l'accouchement ; l'on sentait à travers ses parois minces les reins hypertrophiés. La délivrance se fit naturellement. H. se porte assez bien et terminera certainement ses couches aussi facilement que les autres. Toutes les grossesses s'étaient passées normalement, les accouchements précédents s'étaient tous bien terminés, et H. avait elle-même nourri tous ses enfants.

Autopsie, l'après-midi, à 3 heures 1/2, en présence de M. le Dr Paschen. Au sommet de la tête se trouvait une masse du volume du poing d'un enfant, irrégulière, de la couleur et de la consistance du placenta. Le doigt pénétrait difficilement entre les lèvres dans la cavité crânienne d'où s'échappait le cerveau. C'était encore une hydrocéphalocèle.

Les extrémités étaient courtes, contournées, contractées ; chaque main avait six doigts. Les organes génitaux étaient méconnaissables.

L'abdomen était gonflé, large, et à son extrémité on trouva deux reins hypertrophiés et lobés, surtout le gauche.

De chaque rein partait un très-petit uretère qui se rendait à une vessie petite et vide. Le rectum était perforé. On vit un petit utérus et, de chaque côté, les ovaires et les trompes. Le foie était de volume normal, assez ferme et hyperémié ; la rate normale ; les poumons hyperémiés, normaux ; le cœur normal, très-développé.

Les deux reins furent remis à M. le professeur R. Virchow, le jour de l'autopsie ; il eut la bonté de me faire savoir qu'il avait trouvé un kyste hydropique congénital (*Arch. f. Path. Anat. u Phys.*, von R. Virchow, Bd XLVII. 4 F. 6Bd. 1869.)

Dans toutes les observations qui viennent d'être rappelées, le fœtus se présentait par la tête, cependant il nous a été possible de trouver quelques cas dans lesquels c'était le siége qui se trouvait au niveau du détroit supérieur :

L'observation qui suit et qui est due à Madge est intéressante surtout par l'examen anatomique des reins qui a pu être fait à peu près complètement, c'est même le seul cas où l'analyse du liquide intra-vésiculaire ait été mentionnée. Ce liquide se coagulait par la chaleur et ressem-

blait beaucoup à du sérum, il ne fut pas possible d'y constater la présence de l'urée ou de l'acide urique. Il y avait, en outre, une assez grande quantité de globules graisseux et de débris de cellules épithéliales.

Obs. LXII. — *Cas d'hydronéphrose chez un fœtus, formant obstacle à l'accouchement, présentation du siége*, par le Dr H. Madge. — Mme W..., âgée de 22 ans, entra en travail de son premier enfant le 23 janvier. Elle n'avait pas atteint le terme de sa grossesse et avait été souffrante pendant toute sa durée. Chose curieuse, elle avait souffert d'une affection rénale. Le travail fut pénible, c'était une présentation des fesses. On pratiqua l'accouchement en exerçant des tractions à l'aide d'un foulard de soie passé autour du siége et de la cuisse. Le placenta fut expulsé sans peine, et la mère alla bien. L'enfant était mort-né. L'accouchement avait été entravé par le volume exagéré des reins, qui rassemblaient aux reins d'un jeune bœuf. Chaque lobule était converti en un kyste séreux, de sorte que le rein avait une apparence lobulée et ressemblait à une tumeur kystique. En présentant les reins à la lumière ils étaient transparents comme une vessie. Toute la surface sécrétante avait disparu, il ne restait que les cloisons séparant les lobules, c'est-à-dire la charpente du rein. Les capsules surrénales étaient saines et bien développées et occupaient leur position normale. Les vaisseaux rénaux et les uretères étaient réduits à un si petit volume, qu'on ne pouvait en découvrir la trace dans les tissus environnants. La vessie était vide, mais au moyen d'un petit cathéter on pouvait la gonfler d'air, la distension s'étendant librement le long de l'ouraque jusqu'à l'extrémité du cordon qui était liée. On ouvrit un certain nombre des kystes rénaux et on recueillit le liquide qu'ils contenaient. La couleur était celle de l'urine saine, neutre au papier tournesol, et son poids spécifique était de 1,010. Par l'ébullition il ne développait point d'odeur urineuse, il se coagulait promptement et était complètement décoloré par l'acide nitrique. C'est en vain qu'on y rechercha l'urée et l'acide urique. En en mettant de côté une partie, et examinant le sédiment au microscope, je trouvai, ce qui ne laissait aucun doute, les débris du tissu rénal, en particulier des fragments de tubes urinifères, les uns renfermant des taches hémorrhagiques, les autres rouges dans toute leur longueur, quelques cristaux prismatiques ressemblant à du phosphate tribasique, de nombreux

globules graisseux et un grand nombre de débris de cellules épithéliales ou autres. On rencontrait aussi çà et là des petits corps ressemblant aux corpuscules de Malpighi, c'est-à-dire des amas de granulations renfermées dans une capsule. Le liquide pris en masse parut consister surtout en sérum, contenant quelques-uns des éléments de l'urine et les débris macérés de la destruction des reins. Quoique ce cas ne donne pas de certitude absolue à cet égard, cependant, il tend à prouver l'absence de l'urée dans l'économie du fœtus. Puisque malgré l'absence de reins capables d'opérer la séparation de l'urée contenu dans le sang, l'enfant avait néanmoins été vigoureux et bien développé. (*Transactions of the Obs. Society of London*. Vol. XI, p. 55).

MM. Gailleton et Ollier firent paraître, en 1853, dans la *Gazette médicale de Lyon*, l'observation d'un accouchement rendu difficile par l'hypertrophie des reins qui, contrairement à ce qui avait été relaté dans les autres observations qui viennent d'être citées, étaient lisses et pâles, malheureusement les détails anatomiques sont un peu écourtés. L'accouchement put se terminer spontanément, mais le fœtus avait eu à supporter préalablement de violentes tractions qui eurent pour résultat l'arrachement des cuisses.

Quelquefois aussi des malformations importantes accompagnent le développement anormal des reins, nous allons par le cas suivant en montrer un exemple.

Obs. LXIII. — *Enkystement des deux reins chez un fœtus anencéphale ayant fait obstacle à l'accouchement*, par le Dr Duffey. — Dans la matinée du 3 novembre 1865, je fus appelé par la sage-femme de mon régiment pour voir la femme d'un soldat. Cette femme était en travail; à mon arrivée, j'appris qu'elle était âgée de vingt-deux ans, et qu'elle en était à sa troisième grossesse. Le premier enfant seul a vécu. Les eaux, qui n'étaient pas en quantité considérable, s'étaient écoulées pendant la nuit Au toucher, je reconnus que les pieds se présentaient à travers l'orifice externe, avec les doigts tournés vers le pubis. Les douleurs étaient comparativement fréquentes mais de peu de durée. Le travail fai-

sait peu de progrès : par des frictions on chercha à exciter l'utérus à des contractions plus vives, et pendant les douleurs, on exerça de légères tractions sur les pieds ; mais bien que depuis longtemps le corps fut délivré jusqu'à la ceinture, et que les efforts soient devenus plus grands, cependant l'expulsion de l'abdomen ne fut obtenue qu'avec de grandes difficultés. De plus, bien que toutes les précautions possibles aient été prises pour le prévenir, elle ne put se faire sans un léger déchirement du périnée. La tête et les extrémités supérieures vinrent en même temps que le corps. Lorsque, pendant le travail, on touchait les pieds qui dépassaient le vagin, ils se contractaient rapidement, mais lorsque l'enfant fut né, il ne respirait plus. Le placenta fut expulsé au bout de quinze minutes : il paraissait être normal.

En examinant le fœtus qui était bien conformé du reste et à terme, je reconnus qu'il était acéphale : sa face avait cet aspect hideux rendu par le terme français « tête de crapaud ». Son cou et sa poitrine étaient très-courts et pour ainsi dire, foudus d'une seule pièce. Les os de la voûte du crâne n'étaient pas développés, et les téguments de la face et du cou étaient de couleur rouge et formés de tissu fibreux élastique, qui recouvraient sans solution de continuité les ganglions cérébraux rudimentaires, situés à la base du crâne. A ce cerveau rudimentaire faisaient suite une moelle allongée et une moelle épinière normales.

Ses mains et son pied droit présentaient des difformités curieuses.

L'abdomen était très-distendu, de forme globuleuse et rendant un son mat à la percussion. Il mesurait dix-huit pouces de tour. En ouvrant le péritoine, on trouva deux volumineuses tumeurs situées une de chaque côté de l'axe du corps, et remplissant entièrement la cavité abdominale. Le foie était repoussé en haut, et les intestins très-déplacés. On ne pouvait apercevoir l'estomac.

En examinant ces énormes tumeurs qui formaient à elles seules tout le volume de l'abdomen, on vit qu'elles étaient constituées par les reins : à leur surface adhéraient les ovaires et les trompes de Fallope qui conduisaient à un utérus bifide. Un petit polype gélatiniforme, attaché par un long pédicule à la petite lèvre du côté gauche, se trouvait suspendu entre les lèvres œdématiées du vagin. La vessie était vide. Les capsules surrénales semblaient normales, il n'y avait pas de liquide dans l'abdomen. En écartant les capsules surrénales, les reins semblaient lobulés comme ils le sont chez le fœtus. Mais une coupe montra qu'ils

étaient composés d'un grand nombre de petits kystes transparents, visibles à l'œil nu, du volume d'un pois, entourés d'une enveloppe légèrement grise, dont on ne pouvait les détacher, et contenant un liquide clair et séreux. Il était impossible de distinguer la partie corticale de la partie médullaire : mais les calices avaient encore des contours un peu apparents. Les uretères n'étaient pas obstrués.

Dans le désir de prendre un dessin exact des parties « in situ » on ne pouvait peser les reins qu'après les avoir sectionnés et exposés à l'air pendant quelques jours. Même après cette opération, le rein droit, à peu près égal à l'autre en volume, pesait six onces. Il avait six pouces 3[4 de longueur, cinq pouces de largeur et deux pouces d'épaisseur.

Le fœtus lui-même pesait quatre-vingt-dix onces : la proportion existant entre le poids du rein et le poids du fœtus entier était donc de 1 à 7, 5, tandis qu'à l'état normal, elle est de 1 à 80. (*Med. Times* 1866, 10 février.)

Des exemples analogues de reins kystiques faisant obstacle à l'accouchement ont été publiés par Moreau (1), Diesterveg (2), Uhde (3) et Duncan (4), nous nous bornerons à les mentionner ici, les détails qu'ils présentent n'offrant rien de particulier, ils ont une grande analogie avec ceux que nous venons de reproduire.

En présence de violentes contractions de l'utérus qui s'efforce mais inutilement d'expulser son contenu, en voyant les difficultés nombreuses que le médecin éprouve pour terminer ces accouchements laborieux, en lisant les détails de ces mutilations que le fœtus est obligé de subir pour pouvoir être extrait du sein maternel, on ne sera pas étonné de voir que parfois la femme succombe aux suites d'un tel travail.

L'observation suivante recueillie à la Maternité de Lyon, par le Dr Nivert, en est la preuve.

(1) Académie de méd. 1844, cité dans le mémoire de M. Bouchacourt.

(2) Verh. der Berliner Geb. Ges. VIII, p. 184.

(3) Mon. f. Geb. vol. VIII, p. 26.

(4) *The obst. Journ. of Great Britain* février 1878 et *Gaz. obstét.*, 20 juin 1878.

Obs. LXIV. — *Dégénérescence hydatique des reins, du pancréas chez un fœtus; accouchement laborieux; embryotomie, rupture de l'utérus. Péritonite.* — Le 12 avril 1839 la nommée N... accouche d'un fœtus (par présentation des fesses, mais par suite du développement considérable de son ventre il fallut pratiquer l'embryotomie.

Le fœtus paraissait mort depuis longtemps ; sa tête était petite, les membres inférieurs peu développés. Les reins sont énormes, lisses, largement bosselés. Ils étaient enveloppés par une enveloppe fibro-celluleuse. Chaque lobe était séparé du lobe voisin par des cloisons celluleuses. Les espaces limités par ces cloisons étaient remplis par des vésicules à parois minces et transparentes dont le volume variait de la grosseur d'une tête d'épingle jusqu'à celle d'un pois. Ces vésicules contenaient un liquide transparent qui jaillissait lorsqu'on faisait une piqûre.

Le pancréas présente la même transformation.

Le lendemain la femme succombe de péritonite aiguë. On constate une rupture du vagin à son insertion à la matrice dans un tiers de sa circonférence et à gauche. « Cette dernière lésion résulte de l'effet des contractions utérines, le crochet ayant été employé avec beaucoup de ménagements. »

(*Résumé de l'observation publiée dans le mémoire de M. Bouchacourt.*)

Les reins peuvent donc par leur volume être une cause de dystocie extrêmement grave ; le pronostic en est d'autant plus sérieux qu'une simple ponction ne suffit plus comme dans les cas d'ascite pour diminuer le volume de l'abdomen. La dégénérescence dont ils sont l'objet rend cette opération inutile, il faut souvent pratiquer l'éviscération pour parvenir à terminer l'accouchement ; de telle sorte que lors même que la nature de l'obstacle est connu, pour pouvoir extraire le fœtus, l'accoucheur est obligé par ses manœvres d'exposer la femme à des dangers sérieux. Car, on le sait, ce n'est pas impunément que l'on pratique l'éviscération, même quand le bassin est normal. Il sera plus facile d'arriver à diminuer le volume du fœtus lorsqu'il se présentera par le siége; malheureusement, dans ces

cas graves, le fœtus se présente plus souvent par la tête, ainsi que nous l'avons constaté, dans les deux tiers des cas environ des observations que nous avons pu recueillir.

Maladies des uretères qui peuvent faire obstacle à l'accouchement.

On sera sans doute fort étonné de voir citer les *uretères* parmi les organes dont l'etat pathologique peut être une cause de dystocie. La possibilité du fait est cependant parfaitement exacte, l'observation du Dr Ahlfeld que nous allons rapporter en est un exemple, mais hâtons-nous de le dire, c'est le seul qu'il nous a été possible de trouver dans la littérature médicale. Les exemples de dilatation des uretères alors que le canal de l'urèthre est oblitéré ne sont pas relativement très-rares, mais, que les urétères soient transformés en véritables kystes capables de gêner l'accouchement, cela est d'une telle rareté, que nous n'hésitons pas à en donner l'observation à peu près *in extenso*.

Obs. LXV — *Obstacle à l'accouchement causé par la dilatation des uretères d'un fœtus du sexe féminin*, par le Dr Ahlfeld. — Le 15 novembre 1871, fut admise à l'Ecole d'accouchements de Leipzig la nommée Härtel L. Elle fut accouchée pour la première fois ici en 1866 et le forceps fut appliqué pour insuffisance de contractions dans la période d'expulsion. Sa grossesse actuelle date sûrement du 1er mars, car elle ne trouva que cette fois l'occasion d'exercer le coït. La grossesse fut tout à fait normale ; à son admission on ne remarqua rien de particulier qu'un teint très-anémique.

L'exploration révéla un bassin tout à fait normal. Le fond de l'utérus était à l'épigastre. On sentait le dos à gauche où l'on entendait aussi les battements redoublés ; on n'atteignait presque pas le col, la tête plongeait dans l'excavation, on sentait la petite fontanelle en avant et à gauche.

Au bout de quelques temps on remarqua que les battements se ralentissaient sensiblement, et, bien que le dos fût tourné en avant, s'entendaient moins clairement. L'accouchement se fit rapidement

et normalement jusqu'à l'expulsion des épaules; *pour les dégager une traction énergique fut nécessaire, il parut que l'obstacle était causé par un développement considérable de l'abdomen.*

L'enfant du sexe masculin pesait 3930 gr., était long de 53 cent. la plus grande circonférence de la tête mesurait 37 cent., circonférence de l'abdomen à la hauteur de l'ombilic 50 1/2. Aux annexes fœtales on ne remarqua rien de particulier, la longueur du cordon était plus grande que d'ordinaire, il mesurait 101 cent.

Ce qui frappa fut l'énorme développement du ventre; on pouvait reconnaître que ce développement était produit par deux tumeurs réniformes qui étaient situées dans les deux côtés de l'abdomen. On ne voyait point de pénis, toutefois en touchant la dépression infundibuliforme du scrotum, d'où suintait de l'urine, on sentait un corps peu développé qui se dirigeait vers le pubis ; on ne trouvait pas de testicules, mais dans la moitié droite du scrotum on sentait un petit corps irrégulièrement bosselé, de la grosseur d'un haricot. Au-dessous de l'ombilic on voyait une tuméfaction qui, à la palpation, se présentait comme une masse bosselée irrégulière et qui s'étendait jusqu'au pubis.

L'enfant cria vigoureusement, fut mis au sein peu après sa naissance, urina pendant la première heure à travers la dépression infundibuliforme du scrotum ; la pression sur le ventre augmentait le jet de l'urine ; en un mot, pendant les premiers jours, il s'écoula une notable quantité de liquide, si bien que le ventre s'affaissa et que les trois tumeurs du ventre décrites plus haut furent plus faciles à palper. Le troisième jour il se fit un petit écoulement de sang et d'urine par l'ombilic qui continua jusqu'à la mort de l'enfant. A dater de ce moment l'enfant déclina sensiblement, il succomba le 20 novembre à midi, 5 jours après la naissance.

A l'*autopsie* on trouve les poumons fortement comprimés, repoussés en arrière. Le diaphragme était à la hauteur de la sixième côte. Cœur normal. A l'ouverture de l'abdomen il ne s'écoula qu'une petite quantité de liquide ; aussitôt apparurent les deux tumeurs recouvertes par le péritoine qu'on avait déjà remarquées ; c'étaient les *deux uretères énormément distendus*. Les reins étaient en partie cachés sous eux, le rein gauche plus gros que l'autre présentait une énorme distension du bassinet, le tissu rénal était, comme dans tous les cas analogues, fortement atrophié par compression. La troisième tumeur visible maintenant, occupant l'espace entre l'ombilic et le pubis était formé par la vessie dilatée, elle constituait une masse irrégulièrement bosselée et soudée

aux organes voisins et à l'ouraque avec épaississement du péritoine au milieu duquel les ligaments ronds et les artères ombilicales étaient difficiles à reconnaître.

Derrière cette tumeur se trouve l'utérus refoulé, à l'examen superficiel on remarque de suite qu'il était bicorne ; à l'extrémité de chaque corne on voyait les trompes tirées en longueur, leur extrémité abdominale est trouvée adhérente aux uretères.

L'ouraque à sa sortie de la tumeur est plus large qu'à l'état normal ; avec une sonde on constate sa perméabilité du côté de l'ombilic.

Le scrotum supposé est constitué par la grande lèvre tuméfiée ; elles sont repoussées par une saillie de la paroi vésicale postérieure. La muqueuse vésicale est fortement tuméfiée et injectée, l'urine qui s'y trouve encore renferme une grande quantité de cellules épithéliales, de pus et de sang. La tumeur sentie dans le scrotum est constituée par un diverticulum vésical ; à la dissection on étale facilement les plis ; la dépression à travers laquelle s'écoulait l'urine conduit à l'entrée de l'urèthre dont la partie inférieure montre la muqueuse plissée. Il n'y a point de vagin.

Un essai de pénétrer depuis les reins à travers l'uretère dans la vessie ne réussit que difficilement à cause de nombreux plis et dépressions que la sonde trouve sur son chemin, l'abouchement des uretères dans la vessie est normal, mais oblitéré par un repli.

On n'explique les modifications pathologiques obtenues chez ce fœtus que par une occlusion partielle et temporaire du canal de l'urèthre qui doit avoir existé pendant la vie intra-utérine. Cette occlusion a eu pour résultat une expansion de la vessie avec hypertrophie excentrique consécutive, dans laquelle la formation nouvelle de tissus conjonctif et musculaire ne s'est pas faite partout également, et dans laquelle les organes voisins ont subi un état inflammatoire qui a eu pour effet de donner un aspect bosselé à la tumeur située au dessus du pubis. Un résultat plus éloigné de la rétention d'urine dans la vessie et de la formation de tissu nouveau dans la paroi vésicale, du repli à la place où l'uretère s'ouvre dans la vessie, a été la rétention dans les uretères et les bassinets, et la destruction de la substance rénale. La pression dans la vessie doit avoir été très-considérable, pour avoir produit la dépression de la paroi vésicale en bas et en arrière à travers l'ouverture pelvienne jusque dans les plis des grandes lèvres, bien qu'on puisse admettre que l'action mécanique n'ait pas produit seule cet effet et qu'on

puisse penser qu'il y a eu agrandissement d'un diverticulum préexistant qui a été poussé en bas.

On comprend aussi que l'ouraque à la sortie de la vessie ait dû s'élargir et s'ouvrir jusqu'à l'ombilic. Il est difficile de savoir par quoi a pu avoir été produite l'occlusion de l'urèthre (*Archiv. für Gynæcolog.* IV, p. 161, 1872).

Assurément jamais la distension des uretères ne sera assez considérable pour mettre obstacle à l'expulsion du fœtus comme l'hypertrophie des reins qui vient d'être étudiée précédemment, une ponction simple ou double suffira pour diminuer le volume de l'abdomen. Au reste, dans le cas de Ahlfeld des tractions plus ou moins énergiques ont suffi pour terminer l'accouchement et cependant la dilatation des uretères semble avoir été poussée à l'extrême, aussi n'insisterons-nous pas davantage sur cet état pathologique, son extrême rareté et son innocuité relative jusqu'à présent pour la mère, semblent nous y autoriser.

De la distension de la vessie comme cause de dystocie.

L'urine en s'accumulant dans la cavité vésicale, peut en distendre les parois au point de former une tumeur énorme, hors de proportion avec les éléments anatomiques normaux de l'organe, et qui peut empêcher l'accouchement de s'effectuer et nécessiter l'intervention de l'accoucheur. La vessie, ainsi distendue, remplit en quelque sorte à elle seule toute la cavité abdominale, refoule l'intestin et le diaphragme, et finit par donner au fœtus un aspect particulier ; l'abdomen prend une forme sphérique globuleuse, la tête et les membres semblent être appliqués sur le tronc, transformé ainsi en un véritable kyste. La cause de cette accumulation d'urine est l'absence ou l'oblitération d'une portion plus ou moins considérable du canal de l'urèthre.

Dans quelques rares exemples, ainsi qu'on le verra plus tard, on a trouvé, alors que la pièce avait séjourné quelque temps dans l'alcool, le canal urethral complètement libre et perméable; mais qui pourrait affirmer qu'un diaphragme plus ou moins épais, plus ou moins membraneux, n'a pas existé, ou, qu'un bouchon de mucus n'a pas été un obstacle à l'écoulement de l'urine ou bien que, par un cathétérisme explorateur on n'a pas rétabli la perméabilité de ce canal?

La distension de la vessie comme cause de dystocie n'a été bien étudiée et bien connue que depuis 1850, époque à laquelle M. Depaul lut à l'Académie de médecine son mémoire *sur la rétention d'urine chez l'enfant pendant la vie fœtale étudiée surtout comme cause de dystocie.* Dans ce travail, l'auteur a rassemblé les différentes observations qui se trouvaient disséminées dans les recueils scientifiques, et y a ajouté une observation personnelle très-complète et très-intéressante.

Cependant quelques années avant, en 1842, le Dr Duparcque avait publié dans les *Annales d'obstétrique des maladies des femmes et des enfants* un mémoire *sur la rétention d'urine chez le fœtus par suite d'imperforation des canaux excréteurs*, mais ce travail était peu connu.

La première observation de ce genre qui ait été consignée dans les Annales de la science, appartient à Paul Portal et se trouve consignée dans son ouvrage qui a pour titre : *La pratique des accouchements soutenue d'un grand nombre d'observations* (Paris, 1685, p. 146 et suiv.); nous en donnons le résumé avec la figure qui l'accompagne que M. G. Masson a bien voulu nous communiquer.

Obs. LXVI.— *De l'accouchement d'un enfant d'une figure extraordinaire et qui n'était ni mâle ni femelle.* — L'accouchement se fit le 2 août 1671 ; la tête était à la vulve, mais le tronc n'avançait pas.

En faisant des tractions, la tête et un bras se détachèrent du tronc. Je fus obligé de porter doucement la main pour attirer le reste du corps ; mais il me parut au tact une espèce de vessie, comme celle d'un porc lorsqu'elle est pleine d'eau, ce qui m'obligea à me servir d'un crochet aigu que j'introduisis pour donner issue à cette eau, après avoir tenté inutilement avec le doigt de lui faire passage. D'abord que ce crochet eut fait son trou, il sortit environ quatre à cinq pintes d'eau du corps de l'enfant, car celles de la matrice s'étaient écoulées auparavant, et ensuite j'eus plus de facilité (quoique avec beaucoup de peine) de tirer la tête de l'enfant qui était d'une figure si extraordinaire que j'ai bien voulu la faire dessiner avant que d'en faire l'ouverture.

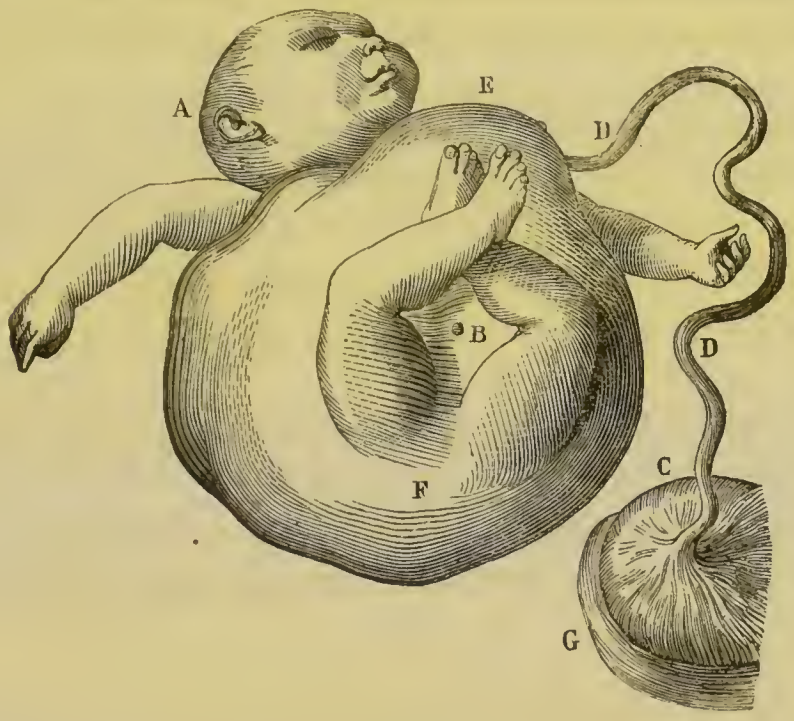

A. L'enfant étant rejoint avec sa tête et son bras et vu couché sur le dos.

B. Petite éminence en forme de verrue qui était le point où devait être le conduit de l'urine.

C. Le placenta.

D. D. Cordon ombilical.

E. Eminence de la tumeur.

F. Les fesses sans anus.

G. Les membranes.

En B, on remarque un petit tubercule rond à sa base, dont le dia-

mètre était d'une ligne et qui s'élevait en forme de verrue, de la quelle en pressant il sortait une goutte d'eau, ce qui fit juger d'abord que la nature avait eu dessein de faire un enfant mâle.

Pas d'anus, pas de parties génitales externes. Les parois abdominales sont comme lavées. Le péritoine ouvert, *nous vîmes la vessie énormément distendue*, le rectum aboutissait au fond de la vessie.

L'urine était claire, mais en pressant, le méconium paraissait dans la vessie. Les uretères ne présentaient rien de particulier. Les reins paraissaient être un amas de glandes ou de chairs glanduleuses jointes et conglomérées ensemble sous une même enveloppe, comme sont ordinairement ceux des jeunes animaux, ce qui nous fit conjecturer que chacune de ces glandes pouvait produire ces mamelons par où l'urine se distille dans le bassin du rein.

On trouve, en outre, dans Smellie (1) une observation tirée d'une lettre dans laquelle on parle d'un fœtus qui avait été extrait avec le forceps et chez lequel le gland était imperforé, mais comme les détails relatifs à l'accouchechement, sont très-courts, nous n'en parlerons pas davantage.

Cependant nous rapporterons ici l'observation suivante que nous devons à l'obligeance de M. le Dr Guéniot, parce qu'elle montre bien le début de cet état pathologique qui occasionne parfois de si grands troubles dans la marche de la parturition.

Obs. LXVII. — *Rétention d'urine, tumeur vésicale par oblitération de l'urèthre*, par M. le Dr Guéniot, chirurgien des hôpitaux. — En 1864, alors que j'étais chef de clinique, une femme qui paraissait être enceinte d'environ huit mois et demi accoucha d'un garçon pesant 3130 grammes. Il était faible, pâle et respirait mal. On lui donna des soins en conséquence, mais sans résultat. Deux heures après, sa respiration devint plus précipitée et il succomba rapidement.

A l'autopsie, faite le lendemain, on trouva, indépendamment de l'état fœtal qui affectait presque toute l'étendue du poumon, des lé-

(1) Obs. sur les accouch. T. III, p. 560.

sions importantes du côté de l'appareil urinaire. L'abdomen était développé, mais à un degré assez restreint pour n'avoir occasionné aucune entrave à l'accouchement. Dans la cavité, on remarque une tumeur ovoïde, fluctuante, grosse comme un œuf de dinde; c'est la vessie distendue par de l'urine. Le canal de l'urèthre est oblitéré en un point, ce qui explique très-bien cette rétention de l'urine au-dessus de l'obstacle.

Non-seulement la vessie se trouva distendue, mais les uretères et les bassinets sont notablement dilatés, de telle sorte que la substance des reins a subi un refoulement excentrique et un certain degré d'atrophie, Cette dernière circonstance peut expliquer comment la quantité d'urine est, en somme, assez modérée, et comment la vessie n'a pas dû prendre un plus grand développement.

La tumeur formée par le réservoir urinaire était, dans ce cas, d'un volume trop restreint pour apporter un obstacle à l'expulsion de l'enfant, mais elle ne représente pas moins le premier degré d'une maladie qui, parfois, rend l'accouchement des plus difficiles et des plus dangereux. A ce titre, elle mérite grandement de fixer l'attention, je ne puis que regretter le laconisme beaucoup trop accusé de mes notes sur ce point.

J'ai également souvenir d'avoir vu vers le même temps un autre cas analogue. L'enfant était né mort à six mois de grossesse, et M. Odier, de Genève, alors interne à la Maternité, en avait apporté les organes à la Clinique d'accouchement, afin de les faire examiner par M. Depaul. *L'uretère d'un côté était oblitéré à son embouchure dans la vessie, et ce canal, dilaté par l'urine, avait acquis le volume du doigt.*

Le cas qui a été publié par Fearn, en 1834, est intéressant parce que l'urèthre était incomplètement développé et nullement en communication avec la vessie dont les parois étaient considérablement hypertrophiées, ainsi que cela s'observe dans tous ces cas de distension extrême.

Obs. LXVIII.— *Distension de la vessie, ponction de l'abdomen*, par le Dr Fearn.— ...Après la sortie de la tête, impossibilité d'extraire le tronc, même après avoir vidé le thorax. Ponction de l'abdomen, écoulement considérable d'un liquide aqueux et rougeâtre. L'accouchement se termine.

L'enfant était au huitième mois. Dans sa cavité, énorme sac dont les parois avaient deux et trois lignes d'épaisseur. C'est la vessie très-hypertrophiée ; elle n'avait pas de communication avec l'urèthre qui ne se prolongeait que jusqu'à la portion membraneuse quoique le pénis fût bien développé. Les reins étaient flasques, leurs portions corticale et tubuleuse étaient beaucoup diminuées par suite de la distension qu'avaient subie les bassinets. Les uretères étaient dilatés et mesuraient un pouce de diamètre. Le rectum finissait dans la cavité pelvienne par un cul-de-sac ; il n'y avait pas d'anus.

(Résumé d'après *Lancet*, t. II, p. 178, années 1834-1835.)

Quelquefois la dilatation ne s'étend pas seulement au réservoir urinaire, les uretères et les reins sont également distendus par l'accumulation de l'urine. Les reins deviennent de véritables tumeurs kystiques, les uretères participent aussi à cette dilatation générale de tout le système urinaire.

L'observation suivante, qui se trouve dans le mémoire de Duparcque en est un exemple.

Obs. LXIX.— *Distension de la vessie, des uretères et des reins par suite de l'oblitération de l'urèthre.* — Une femme au huitième mois de la grossesse fut prise de douleurs le 7 décembre 1840. Après cinq heures de travail, la tête sortit ; mais on eut beaucoup de peine à extraire l'enfant qui était mort.

L'abdomen était énormément dilaté, la vessie très-distendue ; les uretères, du volume d'une plume d'oie à leur insertion, s'élargissaient insensiblement jusqu'aux bassinets. Le rein droit était converti en une vésicule membraneuse transparente ; le gauche, moins volumineux, n'était vésiculeux que dans sa moitié supérieure ; l'autre partie représentait des mamelons membraneux transparents qui lui donnaient l'aspect de la masse bulleuse que fait l'eau de savon quand on la fait mousser en insufflant de l'air avec un chalumeau.

La vessie est fermée au niveau du col.

Une algalie pénétra facilement jusqu'au niveau du col, mais là elle fut arrêtée.

(*Résumé d'après les Annales d'obstétrique des maladies des femmes et des enfants*, 1842.)

Le Dr Matthews Duncan fit à la Société obstétricale de Londres un rapport sur l'autopsie d'un fœtus dont la vessie, l'uretère et le rein étaient distendus et dégénérés, mais comme cette observation, insérée dans le *Edinburg med. Journal* (août 1870, p. 163), ne contient pas de détails sur la marche de l'accouchement, nous ne croyons pas devoir la reproduire ici ; toutefois elle contient un fait qui mérite d'être noté, c'est que l'on ne trouva qu'un seul rein et qu'un seul uretère, ce dernier étant fermé à ses deux extrémités. Il est probable, ajoute Duncan, que le liquide qui distendait cet uretère, devenu kystique, provenait de la sécrétion rénale antérieurement à l'oblitération de ce canal.

Dans le même numéro se trouve une note du Dr Bruce sur un cas de travail entravé par la distension de l'abdomen, distension produite par la vessie, dans laquelle était accumulée une grande quantité de liquide. Un fait intéressant, c'est que cette femme accoucha à deux reprises différentes d'enfants dont l'abdomen était distendu par du liquide. Dans le premier cas, l'autopsie ne fut pas possible ; dans le second, le Dr Pettigrew put examiner le cadavre de l'enfant, et constater l'existence d'une vessie très-hypertrophiée. L'uretère droit était dilaté, mais ne s'ouvrait pas dans la vessie, tandis que l'uretère gauche était normal.

L'observation suivante, qui est due à M. Gaudon, médecin à Le Blanc, est intéressante surtout à cause de l'examen anatomique qui a pu avoir été fait, et surtout à cause de la perméabilité du canal de l'urèthre, constatée à l'autopsie , alors que les parois vésicales étaient fortement épaissies et distendues.

Obs. LXX. — *Accouchement difficile, distension de la vessie et des uretères*, par le Dr Gaudon, transmis à la Société anatomique par M. Deville. — Femme âgée de 35 ans, troisième couche, arrivée au septième mois. Le travail est long: à l'aide de quelques manœuvres, l'accoucheur peut dégager la tête et les bras. Un écoulement de liquide considérable se produit au moment de l'introduction de la main dans l'utérus. Extraction d'un fœtus mort.

A l'autopsie, on trouve une vessie analogue à celle d'un adulte contenant plus de 2 litres d'urine; il n'y a pas de prostate. La vessie se prolonge en forme d'infundibulum avec l'urèthre parfaitement libre, terminé par un méat urinaire bien conformé.

Les uretères sont très-dilatés, plus volumineux que le rectum. Celui du côté gauche seul s'ouvre par un large orifice elliptique à l'intérieur de la vessie, dont il a parcouru obliquement les parois dans un court trajet.

Le droit très-dilaté s'engage obliquement dans les parois vésicales, mais au niveau de la muqueuse, celle-ci le ferme complètement en formant dans ce point une cicatrice radiée.

(Résumé d'après les *Bulletins de la Société anatomique*, avril 1846, p. 103.)

Nous ne reviendrons pas sur ce que nous avons dit au commencement de ce chapitre sur l'absence de l'oblitération de l'urèthre constatée à l'autopsie. La distension de la vessie, l'hypertrophie de ses parois indiquent suffisamment qu'il y a eu un obstacle à l'écoulement de l'urine. On sait combien parfois un obstacle léger, tel que celui causé par des mucosités accumulées dans le canal, suffit pour qu'il en résulte une rétention d'urine.

Le professeur Hecker, de Munich, fit en 1861, à la trente-sixième réunion des naturalistes à Spire, la relation d'un accouchement rendu difficile par le développement exagéré de l'abdomen résultant d'une distension exagérée de la vessie, en voici le résumé.

Obs. LXXI. — *Sur le développement anormal de la vessie comme cause de dystocie.* — Un accoucheur avait réussi avec beaucoup de peine à sortir la tête avec le forceps, mais il ne pouvait amener le

fœtus au dehors. Il appela M. Hecker en consultation. Celui-ci trouva l'utérus très-développé et tendu partout. La tête au dehors des parties génitales, mais en raison des nombreuses tentatives faites sur elle pour extraire le tronc, elle ne tenait plus à celui-ci que très-lâchement. Après avoir chloroformé la femme, Hecker trouva par l'exploration une tumeur adhérente au corps du fœtus qui gênait sa sortie ; il y plongea un perforateur, il s'écoula une grande quantité de liquide et l'extraction se fit alors facilement. La tumeur était constituée par la vessie distendue par l'urine dont l'écoulement n'avait pas pu se faire en raison de l'imperforation du canal. Le rectum s'ouvrait aussi dans la vessie.

(*Mon. f. Geb.*, XIII, 373.)

Le Dr Betschler a décrit un cas analogue dans sa thèse inaugurale.

Quelquefois une hydropisie péritonéale complique la distension de la vessie. Lorsqu'on ponctionne l'abdomen, une petite quantité de sérosité seulement s'écoule et ne diminue le volume du tronc que d'une quantité insuffisante, la vessie restée distendue s'oppose à la terminaison de l'accouchement, une nouvelle ponction devient alors nécessaire. C'est ce qui est arrivé dans le cas suivant, où il y avait en outre une grossesse gémellaire.

Obs. LXXII. — *Ascite et distension de la vessie, grossesse gémellaire*, par le Dr Galabin.

Le Dr Galabin expose un cas dans lequel la distension du ventre du fœtus a rendu nécessaire l'embryotomie. La mère, âgée de 21 ans, est enceinte de sept mois, et a eu une fausse couche à la période correspondante, dans sa première grossesse. Le travail fut long, bien que les douleurs soient vives et que le pouls dépassât 120. La tête du fœtus était très-petite, le cordon s'enroulait étroitement par trois fois autour du cou ; à peine sentait-on la tête d'un second fœtus. L'oreille ne percevait pas d'autres battements que ceux du cœur de l'enfant engagé. Une puissante traction à l'aide du forceps amena la tête au dehors, mais on n'alla pas plus loin, les battements s'étant arrêtés dans le cordon. On reconnut alors que l'abdomen était distendu. On le perfora à travers le dia-

phragme, et cette ouverture donna issue à une certaine quantité d'un liquide transparent. On put alors l'amener un peu en dehors, mais il fut de nouveau arrêté. En passant les doigts par l'ouverture faite à l'abdomen, on reconnut la présence d'une tumeur rénitente qui occupait la partie inférieure de l'abdomen. Elle fut ouverte, il en sortit beaucoup de liquide, et le fœtus put ensuite être expulsé facilement. La tumeur était formée par une distension de la vessie et compliquée d'une ascite. La paroi abdominale au-dessus de l'ombilic était très-œdématiée. Le second enfant ne donnait aucun signe de vie; sa tête était très-aplatie. Le placenta unique semblait sain.

Ces deux fœtus étaient du sexe masculin. Celui qui nous occupe mesure 13 pouces de longueur, et paraît avoir plus de 7 mois. La paroi abdominale a été très-distendue, il est facile de le constater, et, depuis l'ombilic jusqu'en haut, elle est très-mince. Dans son état actuel, l'ombilic est éloigné de 6 pouces de l'appendice xyphoïde. Le péritoine est épaissi, il a perdu sa finesse à certains endroits. Le bord du lobe gauche du foie adhère en un point à la vessie, mais il n'y a pas d'autres adhérences. Le cœur est normal ainsi que le foie. Aussi sommes-nous d'avis que cette ascite est d'origine inflammatoire.

La vessie est soudée à la paroi abdominale jusqu'à un demi-pouce au delà de l'ombilic. Les deux uretères sont très-distendus, surtout l'uretère droit, mais il n'y a pas de distension des bassinets; le rein gauche était enkysté ; le rein droit, qui est très-petit, paraît être normal. L'urèthre est perforé depuis l'extrémité du pénis jusqu'au col de la vessie, où il est complètement fermé. Les parois de la vessie sont très-épaissies, surtout en avant. L'épaispaisseur totale des parois de la vessie et de l'abdomen est de trois quarts de pouce, dont un demi-pouce pour la paroi de la vessie seulement; la muqueuse vésicale est rugueuse et congestionnée. Une coupe microscopique montre que l'épaisseur de la paroi vésicale est due en grande partie à une hypertrophie du tissu musculaire (*Obstetrical Transact.*, vol. XIX, p. 120, 1878).

Quelquefois ce n'est qu'après beaucoup de peine et après avoir fait subir au fœtus des mutilations nombreuses qu'il est possible de terminer l'accouchement; c'est surtout quand le chirurgien, méconnaissant la nature de l'obstacle, s'efforce d'extraire par violence le produit de conception,

se mettant en quelque sorte en lutte avec la nature suivant l'expression de Wigand. Dans l'observation suivante rapportée par Kristeller, l'accoucheur arracha la tête, sépara le bras du tronc et ne reconnut alors seulement que le travail ne pouvait se terminer que parce que l'abdomen était distendu par la vessie pleine de liquide.

Obs. LXXIII. — *Développement énorme de la poche urinaire du fœtus comme cause de dystocie. Atrésie complète des canaux urinaire et intestinal. Fusion de ces divers canaux.* — Anna F..., âgée de 21 ans, non mariée, de taille moyenne, bien nourrie, enceinte pour la première fois, fut réglée exactement jusqu'au 9 juin 1865. La grossesse fut normale. Le 2 janvier, après avoir éprouvé un frisson et vomi, les premières douleurs se déclarèrent. Depuis ce moment elle ne sentit plus les mouvements de l'enfant. Le 6 janvier, à 6 heures du soir, le Dr S... fut appelé, il trouva l'orifice dilaté comme une pièce de 2 thalers. On sentait distinctement la tête à travers la poche, qui était flasque dans le côté droit de la matrice, le côté gauche était vide. Les os du crâne étaient mobiles et se laissaient facilement déprimer. Les douleurs étaient énergiques mais ne faisaient que peu avancer la tête ; malgré sa petitesse et sa dépressibilité elle était au détroit supérieur et n'avançait pas plus loin.

Vers 9 heures, le Dr S... appliqua le forceps, ce qui ne se fit pas sans difficultés, car la mobilité des os leur permettait de glisser les uns sur les autres. Quand la tête fut amenée à l'orifice vulvaire, on ne put faire avancer le tronc. Après avoir enlevé la branche du forceps on tira avec les mains, et pendant ces tractions la tête fut arrachée avec le cordon flétri qui faisait un circulaire autour du cou. Le doigt, en crochet, fut appliqué dans l'aisselle, mais le bras droit fut arraché de son articulation à l'épaule. Le Dr S... réussit à arriver avec les doigts jusqu'à la poitrine, et il constata que l'obstacle était causé par un développement énorme du ventre, qui ressemblait à une vessie fluctuante et tendue. Il réussit à y faire avec l'index une perforation, il s'écoula une grande quantité de liquide par un véritable jet, et l'enfant fut expulsé aussitôt. Le délivre ne fut pas expulsé, malgré l'emploi du procédé recommandé par Crédé. On ne pouvait exercer de traction sur le cordon, qui était très-fragile, et dont il ne restait plus qu'un petit

fragment. Comme il n'y avait point d'écoulement de sang et rien qui indiquât la nécessité d'une prompte terminaison, on attendit. Après quelques heures, le placenta fut dans le vagin, il était petit, ne mesurait que 1 décimètre de diamètre ; il était mou et se laissait facilement déchirer. La puerpéralité fut heureuse, sauf une métro-péritonite légère.

Le fœtus était du sexe féminin, d'après Virchow, qui l'examina. Le sac dans lequel le liquide s'était amassé était constitué par une poche génito-urinaire réunie, le gros intestin se terminait en cul-de-sac. (*Mon. f. Geb*, XXVII, p. 165, Soc. de gynéc. de Berlin, 9 janvier, 1866.)

L'observation que nous allons rapporter et qui appartient à M. le professeur Depaul est assurément une des plus intéressantes que nous ayons pu trouver. C'est celle qui se trouve dans le mémoire que le professeur de la Clinique d'accouchements a lu à l'Académie en 1850 ; malheureusement, comme elle est un peu longue, nous sommes forcé d'en résumer quelques parties. Nous sommes heureux cependant de pouvoir y joindre les figures qui l'accompagnent, grâce à l'obligeance de M. G. Masson.

Obs. LXXIV. — *Rétention d'urine dans la vessie d'un fœtus de six mois et quelques jours, avec épanchement de sérosité sanguinolente dans la cavité péritonéale. Oblitération d'une portion du canal de l'urèthre. Dystocie portée à un degré extrême. Arrachement de la tête et des bras. Deux ponctions pour évacuer le liquide, à la suite desquelles l'accouchement a pu être terminé.* — Mme X..., 28 ans, devient enceinte pour la troisième fois dans le courant de janvier 1848. Le travail se déclare le 24 juillet dans la matinée ; le 25, au matin, la dilatation est complète. Il ne s'écoule aucune quantité de liquide amniotique. La tête apparaît à la vulve, mais sans progresser. La sage-femme saisissant la tête avec ses mains, fit des tractions dans le but de dégager le tronc, mais la colonne verticale se rompit, la peau se déchira et la tête fut arrachée. Elle fit alors des tractions sur le bras, qui fut également séparée du tronc.

Le Dr Roux, appelé, saisit l'autre bras, sur lequel il tira, mais

ce fut en vain. Les chairs du membre supérieur cédèrent, et bientôt celui-ci fut complètement arraché. Il fallut alors prendre ailleurs un nouveau point d'appui. Ce fut la partie du thorax qui l'offrit. Ce fut en vain. La poitrine fut ouverte, les poumons et le cœur furent enlevés, plusieurs côtes furent arrachées, mais il fut impossible d'entraîner le tronc de l'enfant.

M. Depaul, appelé en consultation, arriva le 25 à 2 heures du soir. La faiblesse de la femme est extrême et l'utérus est très-distendu pour un fœtus de 6 mois. La main introduite dans l'utérus découvre l'abdomen, se renflant comme un ballon, et les doigts percevaient la sensation d'une poche élastique remplie de liquide. Je cherchai vainement les membres inférieurs. Je suivis le cordon dans une partie de son étendue, et je pus constater que par l'une de ses extrémités il se terminait sur un point de cette énorme tumeur. Nous avions donc affaire à un abdomen énormément distendu par le liquide, et je crus à une hydropisie ascite.

Evacuer le liquide que contenait l'abdomen était la seule indication qu'il y eut à remplir. Ma main étant dans l'utérus et n'ayant pas d'instrument, je pris le parti de faire avec mon doigt un trou dans l'abdomen. Après avoir choisi un point voisin de l'insertion du cordon, je grattai avec l'ongle de mon doigt indicateur, et je sentis la peau et le tissu cellulaire sous-cutané céder avec une grande facilité. Mais la résistance des aponévroses se fit remarquer et il fallut des efforts considérables pour la surmonter. Puis le doigt entra rapidement dans le ventre, plus d'un litre de sérosité sanguinolente s'en échappa. Le ventre diminua un peu.

De nouvelles tractions furent inutiles. Je sentis alors qu'une nouvelle tumeur existait ; grattant de nouveau avec l'ongle dans le point qui se présentait ; je le perforai, et aussitôt il s'échappa une grande quantité de liquide citrin, 2 litres et demi environ. L'extraction du fœtus fut alors possible ; il ne représentait plus qu'une masse mollasse. Les suites de couches furent normales.

Examen anatomique de l'enfant. — La tête et le thorax sont normaux. C'est surtout dans la cavité abdominale et les organes génito-urinaires qu'existaient des lésions singulières qui rendent parfaitement compte des différents incidents relatifs à l'accouchement.

En donnant, par l'insufflation, à la vessie et à la cavité abdomidale le développement qu'elles devaient avoir avant la double ponction dont j'ai parlé, on est frappé du volume considérable que présentent les deux tiers du tronc. Ils se présentent sous la forme

d'une tumeur triangulaire à angles arrondis. Voici les dimensions de cette tumeur. Pour le diamètre transversal, 24 centimètres, 19 pour le vertical et 14 pour l'antéro-postérieur.

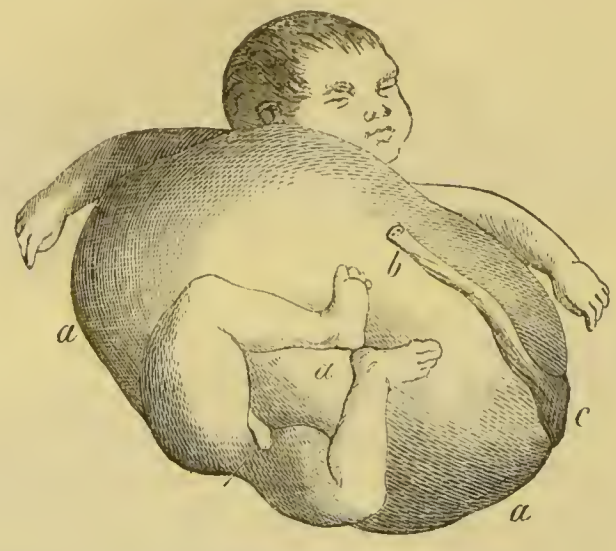

A. A. A. Abdomen considérablement développé.
B. Cordon ombilical.
C. Insertion fœtale de ce cordon.
D. Verge.

Les parois abdominales sont épaisses, elles n'ont pas moins de 3 centimètres, et cette circonstance est due à une infiltration séreuse des divers éléments. Les membres inférieurs fléchis et relevés sur la partie inférieure de la tumeur étaient littéralement aplatis, et réduits pour les jambes et les pieds surtout à la minceur d'une lame de carton de quelques millimètres seulement.

On ne trouve aucune trace de scrotum. Un prolongement cylindrique de 2 cent. de long et de 8 millim. d'épaisseur se détache de la partie antérieur du pubis ; il est perforé à la partie libre, c'est la verge.

La plus grande partie de la cavité péritonéale est occupée par la vessie. La surface extérieure est assez régulière. On y remarque seulement quelques petites bosselures qui sont dues à des éraillures de la membrane musculeuse à travers lesquelles la muqueuse, qui s'est mise en rapport avec le péritoine, fait hernie. Remplie d'air, elle offre les dimensions suivantes : diamètre transversal, 19 cent.; vertical, 17; antéro-postérieur, 12 1/2. La grande circonférence est de 35 cent.

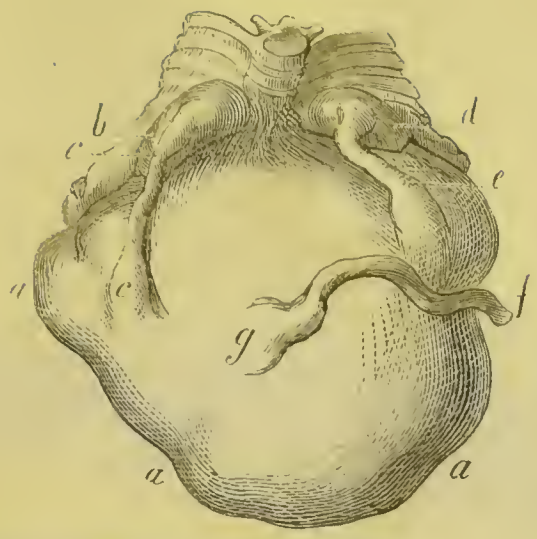

A. A. A. Surface extérieure de cet organe.
B Rein droit.
C. C. Uretère droit.
D. Rein gauche.
E. Uretère gauche et sa terminaison à la vessie.
F. Dernière portion du gros intestin.
G. Terminaison de l'intestin à la vessie.

Le gros intestin se termine sur la surface antérieure de la vessie par une ouverture à peine visible. L'uretère droit se termine sur la vessie à 8 cent. de l'intestin, l'uretère gauche s'ouvre à 10 cent. de l'intestin. La poche urinaire est hypertrophiée.

Il n'y a pas d'anus. Une petite sonde introduite dans la verge pénètre jusque vers la portion membraneuse du canal, là elle est arrêtée par un obstacle qu'elle ne peut franchir. Examiné du côté de la vessie, l'urèthre y commence par une très-petite ouverture, qui se prolonge vers le pubis dans l'étendue d'un centimètre, sous la forme d'un conduit qui s'oblitère bientôt et se termine en cul-de-sac. Toute la portion membraneuse est évidemment imperméable. (Résumé d'après la *Gazette hebdomadaire*, 18 mai 1860, p. 324.)

Dans tous les exemples que nous venons de rapporter le fœtus se présentait par la tête, mais il n'en est pas toujours ainsi : si les présentations du sommet sont, dans ces cas, les plus fréquentes, il existe cependant quelques rares observations de cas de dystocie dus à des rétentions d'urine dans lesquelles l'extrémité pelvienne se trouvait au détroit

supérieur. Nous trouvons dans le mémoire de M. Depaul une observation de ce genre due à M. Delbovier et dont voici le résumé.

Obs. LXXV. — *Développement énorme de la vessie et des parois abdominales chez un fœtus d'environ huit mois*, par le Dr Delbovier. (*Arch. de méd. belge*, mai 1842.) — Un mois avant l'accouchement la femme avait beaucoup de peine à se mouvoir à cause de l'énorme volume du ventre.

Le fœtus se présentait par l'extrémité pelvienne ; l'accoucheur dégagea la jambe gauche et opéra de très-fortes tractions sur celle-ci, ce qui amena la déchirure des tissus mous de la jambe et la fracture du tibia et du péroné.

On soupçonna alors une hydropisie du fœtus et l'accoucheur perça la paroi abdominale avec un bistouri. Il s'en écoula une grande quantité de liquide et l'accouchement put se terminer.

Les suites de couches furent normales.

Autopsie. L'abdomen de l'enfant est énorme, du pubis au sternum 34 centim., circonférence 51 centim. La face et la mâchoire inférieure du côté gauche sont déprimées par suite de la compression que l'abdomen y a exercé. Le fœtus n'a pas d'anus et la verge n'offre pas de traces de corps caverneux. La vessie est fusiforme, très-dilatée dans son milieu. Entre les deux vésicules séminales distantes de 9 centimètres, se trouve le rectum qui, après avoir décrit une courbure à gauche, s'abouche dans la vessie par une ouverture qui n'a pas plus de 1 millimètre de diamètre.

Le canal de l'urèthre est imperforé au niveau du ligament sous-pubien. La longueur du canal est de 5 centimètres à partir de l'arcade pubienne, à l'extrémité du gland.

Le rein gauche est hypertrophié, le droit est atrophié.

Un autre exemple analogue a été publié en 1869, par le professeur Arnold de Heidelberg, et a donné lieu à une étude intéressante au point de vue anatomo-pathologique, mais comme les détails relatifs à l'accouchement sont peu considérables, nous nous bornerons a en donner l'indication bibliographique (*Arch. für patholog. Anatomie*

und Phys. herausgegeben von Rudolf Virchow, vol. XLVII, p. 7, 1869).

M. le Dr Martin fit paraître en 1877, dans le *Journal de l'anatomie et de la physiologie*, publié par M. Robin (p. 21), un mémoire sur *un cas de persistance des canaux de Muller et d'oblitération des voies urinaires*, dans lequel se trouve la relation de l'accouchement qui a offert des difficultés. Cette observation est intéressante en ce que les canaux de Muller oblitérés à leur partie supérieure s'ouvraient dans le réservoir urinaire. Comme ce cas vient d'être publié récemment dans un journal français, nous n'y insisterons pas davantage.

Dans ce cas également le fœtus se présentait par le siége et son extraction ne fut possible qu'après que la tumeur vésicale eut été ponctionnée.

Un cas analogue dans lequel le fœtus se présentait par l'extrémité pelvienne et chez lequel la vessie, distendue par oblitération du canal de l'urèthre, était également en communication avec un utérus double, a été communiqué par Rose, à la Société obstétricale de Berlin (18 mars 1865), et publié dans la *Monatsch. f. Geburt.*, XXX (p. 425). Dans ce cas, Rose essaya par des tractions d'extraire le fœtus, lorsqu'après bien des efforts, il sentit un mouvement dans le corps du fœtus, et fut tout à coup inondé de liquide et eut dans la main le fœtus et le placenta. La vessie qui empêchait l'accouchement de se terminer s'était rompue sous les tractions de l'opérateur, l'obstacle avait disparu et l'extraction du fœtus était devenue facile.

Enfin d'autres exemples de distension vésicale par oblitération du canal de l'urèthre ont été publiés par Depaul (1),

(1) Nouvel exemple de rétention d'urine pendant la vie intra-utérine. Oblitération de l'urèthre, *Soc. de biol.* 1864.

Hartmann (1), B. Freund (2), Whittaker (3), Carmichael (4) et Chrétien (5). Nous nous contenterons de les indiquer, ces cas présentant une grande analogie avec ceux qui viennent d'être rapportés.

Souvent, ainsi qu'on a pu le voir, l'intestin s'abouchait dans la vessie, quelquefois même l'utérus communiquait également avec cet organe ; cependant, dans aucun cas, les lésions, ou plus exactement les malformations, n'ont été plus nombreuses que dans l'observation suivante publiée par Olshausen sous le titre : « *Zur Aetiologie der fœtalen Peritonitis* », observation que nous croyons devoir, malgré sa longueur, reproduire ici à peu près *in-extenso*. Dans cet exemple curieux, l'utérus était en communication avec la vessie, mais il était tellement distendu qu'il formait une tumeur plus considérable que celle formée par la vessie elle-même. Il y avait en outre une communication anormale entre ces deux organes et l'intestin.

Obs. LXXVI. — *Accouchement rendu difficile par la distension de l'abdomen*, par Olshausen. — Le 8 avril 1869 l'assistance de la polyclinique de Halle fut sollicitée pour l'accouchement d'une femme qui était accouchée déjà 9 fois normalement d'enfants vivants. Cette fois le tronc n'avait pu sortir après la tête. Quand une demi-heure après la sortie de la tête arrivèrent les secours de l'art, l'enfant était mort et les connexions de la tête avec le tronc s'étaient relâchées sous l'effort de tractions que la sage-femme avait exercées; une demi-heure après mon arrivée les choses étaient encore dans le même état. En introduisant la main entière pour reconnaître l'obstacle, je le trouvai dans le trop grand développement de l'abdomen qui ne pouvait franchir l'orifice utérin; je reconnus aussi que le plus grand développement de l'abdomen se

(1) Mittheilungen aus der Gebäranstalt in Stuttgart. *Monat. f. Geburt* XXVII, 273.

(2) Breslauer Kl. Beiträge II, p. 240.

(3) Amer. Journ. of obst. vol. III, p. 389.

(4) Edinburgh. obt. Tr. 1872, p. 134.

(5) Rev. méd. de l'Est, VIII, 45. 1877.

trouvait rapproché du pelvis de l'enfant, la région précordiale n'était ni si saillante ni si tendue que la partie inférieure du bas-ventre.

Je fis une ponction à travers les parois abdominales de la région épigastrique moyennant un perforateur en forme de ciseaux, le résultat fut nul, il ne s'écoula pas une goutte de liquide. Comme les ciseaux ne pouvaient pénétrer jusqu'à la région ombilicale, à cause de la tuméfaction du ventre, je coupai la tête pendante après le tronc, au niveau de la vulve et fis la version. L'extraction du tronc se fit alors sans difficulté.

La mère ne fut pas malade pendant la puerpéralité.

Le corps de l'enfant du sexe féminin était normal, sauf le tronc; son développement portait les signes de la maturité.

Outre le développement considérable du ventre, il y avait une *atrésie de l'anus et de l'urèthre*, les grandes et petites lèvres étaient rudimentaires. A l'ouverture de la cavité abdominale, ce qui frappe d'abord sont les modifications causées par une *péritonite généralisée*, avec production de fausses membranes d'apparence gélatineuse. Les organes contenus dans l'abdomen étaient adhérents entre eux.

Après qu'on eut enlevé ces exsudats qui gênaient l'examen des organes, on reconnut que la tuméfaction si considérable du ventre était produite par *trois poches remplies de liquide*; la plus petite, de forme globuleuse, située au-dessus de la symphise, fut reconnue pour être la *vessie;* celle-ci à l'état de plénitude pouvait avoir en le volume du poing; elle contenait un liquide transparent qui avait une réaction faiblement acide; l'analyse chimique faite par le Dr O. Nasse démontra des traces d'acide urique et d'urée. Derrière cette tumeur et aussi dans la région médiane se trouvait une autre tumeur globuleuse plus grande que la vessie et également remplie de liquide; celui qu'elle contenait était aussi presque transparent et incolore. Sa réaction était neutre, il était filant, renfermait des flocons blancs constitués essentiellement par des cellules larges et des corpuscules muqueux. Dans le liquide filtré on recueillit une grande quantité de mucine; des traces d'acide urique, point d'urée. *Cette tumeur était l'utérus distendu par l'urine.*

La troisième tumeur, qui donnait à l'abdomen ce grand développement, était bien plus grande que les deux précédentes ensemble, elle occupait le côté gauche du ventre et s'étendait depuis l'hypochondre jusque dans le petit bassin ; après un long et minutieux examen on finit par reconnaître que c'était le *côlon gauche*

énormément distendu. Il contenait un liquide épais, par places une masse molle de couleur jaune et grisâtre (mélange d'urine et de méconium). Le microscope démontra dans chaque goutte de liquide de grandes masses de petits cristaux blancs avec des globes garnis de fines aiguilles qui furent reconnues pour être de l'urate d'ammoniaque. Dans le liquide filtré, traces d'acide urique, beaucoup de mucine, point d'urée.

Une description plus minutieuse des organes génito-urinaires est nécessaire.

La vessie énormément distendue se termine en bas en pointe vers l'orifice du canal ; celui-ci occupe sa place normale et l'orifice interne existe ; mais la sonde qu'on y introduit ne chemine pas vers l'orifice externe oblitéré, mais se dirige en arrière, et après un trajet de 15 mm. s'ouvre dans l'utérus distendu. Ce canal a des parois épaisses et à l'examen microscopique présente l'apparence de l'urèthre.

La *vessie* est fermée en haut, l'ouraque n'est point développé, les parois vésicales ont environ 1 cent. 1[2 d'épaisseur, ce n'est que sur une surface grande comme une pièce de six gros que la paroi postérieure est amincie à gauche. Sur la préparation conservée dans l'alcool on y voit encore le doigt par transparence.

La longueur de la vessie rétractée par un séjour prolongé dans l'alcool est encore de 5 cent. Sa longueur de 35 mm.

Les deux uretères sont sensiblement dilatés dans tout leur parcours, ils conservent un calibre de 1 cent. même après l'incision de leur paroi ; leur abouchement dans la vessie n'a point subi de dilatation et la section faite dans l'uretère gauche à 2 cent. de la vessie ne montre aucune dilatation. Les deux *reins* sont hydropiques à un haut degré.

L'utérus forme la seconde tumeur kystique, sa cavité mesure centimètres de longueur et 7 cent. de largeur. Ses parois sont plus minces que celles de la vessie, elles ont à peine 1 mm.. Le fond est sensiblement plus épais et a, moins que les autres parties, subi l'effet de la dilatation ; les ouvertures des trompes ne sont distantes l'une de l'autre de 1 cent. 1/2 seulement. Cette grande dilatation de l'utérus n'a pu produire l'effacement des plis. Vers la partie inférieure la cavité utérine s'allonge en un entonnoir qui conduit au canal déjà décrit, long de 1 cent. 1[2 qui s'ouvre dans la vessie, la sonde dirigée en arrière pénètre dans un autre canal étroit qui s'ouvre dans le rectum dilaté. Il n'y a point de traces de vagin à moins que la partie inférieure de ce sac distendu

n'ait été formée par le vagin, ce qui n'est pas admissible, attendu que les plis de la muqueuse qui se montrent à la partie inférieure de la cavité doivent être regardés comme appartenant à la région cervicale et qu'il ne reste rien pour représenter le vagin ; il manque aussi tout indice de l'orifice du col, il est donc plus vraisemblable que la partie inférieure de la partie cervicale ne s'est pas assez développée pour que le vagin ait pu contribuer à la formation d'une partie du kyste.

Il y aurait donc *un manque absolu de vagin* ; en examinant de bas en haut, on n'en trouve pas de traces.

Les *trompes* ont les orifices utérins très-dilatés, si bien que le bouton d'une grosse sonde utérine peut y pénétrer. En dehors de la paroi utérine les trompes se dilatent beaucoup et forment dans leur partie interne deux sacs à parois épaisses. Leur cavité pouvait, à l'état frais, admettre une noix et, après leur séjour dans l'alcool, elles ont encore une circonférence de 3 cent.

Dans leur partie externe les trompes ne sont pas dilatées et n'admettent pas la plus petite sonde, elles paraissent même ne plus être perméables. Elles sont, ainsi que les pavillons, entourées d'un exsudat d'où il est difficile de les disséquer. Cet exsudat enveloppe aussi les deux ovaires ; de l'ovaire gauche on ne voit que l'extrémité externe, toutefois l'exsudat peut-être enlevé ici et la forme de ces organes peut-être appréciée.

La péritonite est la plus intense au côté externe des trompes.

Le *côlon* présente les particularités suivantes : Il est extrêmement distendu dans sa portion inférieure. La préparation conservée dans l'esprit de vin montre dans la partie dilatée encore une longueur de 13 cent. Son ouverture n'a plus qu'une circonférence de 9 cent. Sur le cadavre elle était bien plus considérable. A la partie inférieure de l'intestin se trouve un canal étroit, ayant à peine une longueur de 1 cm., qui s'ouvre dans l'utérus dilaté à côté de l'ouverture qui conduit à la vessie. Le petit canal qui existe entre le rectum et la vessie offre une disposition en forme de soupape formée presque comme les valvules du cœur, ayant une ouverture du côté de l'intestin, s'appuyant à la partie antérieure (supérieure) du canal et dont le bord libre regarde du côté de l'utérus.

A sa partie supérieure, la partie dilatée du côlon se termine subitement, elle admet à peine le petit doigt dans la préparation conservée ; ce changement correspond à la 2e courbure du côlon dans l'épigastre gauche.

On ne trouve aucune anomalie dans les organes digestifs pas plus que dans les organes thoraciques. On peut donc résumer ainsi la lésion :

« *Absence de vulve et de vagin. L'orifice externe de l'urèthre n'est qu'indiqué ; absence d'anus et de la partie inférieure du rectum. Dilatation modérée de la vessie par l'urine ; dilatation par l'urine plus considérable de l'utérus, dilatation énorme de la partie inférieure du gros intestin. Dilatatation sensible des deux uretères et hydronéphrose. Communication de la vessie avec l'utérus moyennant un canal court, avec le rectum moyennant un canal plus petit.*

« *Péritonite généralisée de date ancienne qui a produit les exsudats les plus importants à la terminaison externe des trompes.* »

Parmi ces anomalies, la plus rare et la plus importante dans ses conséquences est la communication de l'utérus avec le côlon et avec la vessie. De cette façon fut possible, à la suite de la rétention de l'urine dans les uretères et les reins, la réplétion de l'utérus, jusqu'à en faire une poche mince, et la réplétion du côlon. Ce qui est plus important, c'est la pénétration de l'urine dans les trompes sous l'effort de la pression du liquide, la dilatation de ces conduits et l'épanchement du liquide dans la cavité péritonéale, cause de la péritonite généralisée. (*Arch. fur. Gynæk.* t. II, p. 240).

Ainsi qu'on a pu le voir par la lecture des diverses observations que nous venons de rapporter, l'oblitération du canal de l'urèthre peut, en empêchant l'écoulement de l'urine dans la cavité amniotique, causer la distension du réservoir urinaire, celle des uretères et même des reins, et devenir ainsi une cause de dystocie très-sérieuse. On a également beaucoup cherché à savoir comment cette oblitération s'était produite : le plus généralement elle résulte d'un vice de formation. Ce n'est pas ici, croyons-nous, le lieu de nous étendre sur le mode de formation des organes excréteurs de l'urine; ce qui doit surtout attirer l'attention de l'accoucheur, c'est l'augmentation énorme du ventre qui résulte de la distension de la vessie. La conduite qu'il devra tenir dans ces cas sera identiquement la même que quand une ascite distend l'abdomen. Que le liquide soit intra ou extra-vésical, pratiquement la

différence est peu considérable ; si par des tractions modérées il ne parvient pas à extraire le fœtus, il devra, comme dans les cas d'ascite, introduire la main entière dans l'intérieur des voies génitales de la femme, afin de reconnaître d'abord la nature de l'obstacle, puis donner issue au liquide, soit en grattant, comme on en a vu quelques exemples, avec le doigt la paroi abdominale, soit, ce qui est préférable, en faisant une ponction avec un trocart. Quelquefois une simple ponction ne suffira pas, puisque, ainsi qu'on l'a vu parfois, il peut exister un épanchement ascitique avec une distension vésicale ; l'écoulement du liquide péritonéal n'ayant pas diminué suffisamment le volume du fœtus pour en permettre l'extraction, il faudra ponctionner la vessie.

Un fait sur lequel il est bon d'attirer l'attention du praticien, c'est la fréquence considérable des présentations du sommet, ce qui est certainement une circonstance défavorable pour le diagnostic de la lésion et la pratique de la ponction, car la tête entrave ou gêne par sa présence l'introduction de la main exploratrice. Presque toujours le travail se déclare avant terme, ce qui pourra quelquefois aider le médecin à se rendre un compte exact de la nature de l'obstacle. Quoi qu'il en soit, c'est encore la vie de la mère que l'accoucheur devra surtout s'efforcer de ménager, car les enfants ainsi conformés, alors même qu'ils viennent vivants au monde, ce qui est rare, succombent presque toujours quelques heures ou quelques jours après l'accouchement, par suite de la malformation dont ils sont affligés.

Maladies des autres organes contenus dans la cavité abdominale pouvant entraver la marche du travail.

Les maladies du système urinaire qui viennent d'être étudiées sont assurément celles qui mettent relativement le plus souvent obstacle à l'expulsion du fœtus, cependant d'autres organes contenus dans la cavité péritonéale, tels que le foie, la rate, le pancréas, l'utérus et même les testicules peuvent, par leur augmentation de volume, entraver sérieusement la marche du travail et nécessiter l'intervention de l'accoucheur. Ces cas, on le comprend, sont extrêmement rares, aussi ne nous a-t-il été possible de recueillir qu'un nombre très-restreint d'observations.

Foie. — Haase a publié dans la *Neue Zeitschrift für Geburtsk :* un cas de dystocie causée par le volume excessif du foie de l'enfant. Ce fait a été observé à la polyclinique du professeur Kilian de Bonn et rapporté par Nœggerath. C'est assurément le cas le plus intéressant que nous ayons pu trouver, mais comme cette observation est très-longue, nous avons été obligé de la résumer.

Obs. LXXVII. — *Carcinome du foie chez un fœtus ayant mis obstacle à l'accouchement, recueillie par le Dr Nœggerath*, à la polyclinique du professeur Kilian. — Le 8 septembre 1854, le Dr Kilian fut mandé auprès de la dame B..., dont l'accouchement était laborieux. Il y avait 6 heures que le travail avait débuté. La dilatation du col était complète et, quoique le travail se fit dans les conditions normales, la partie qui se présentait, la tête, était restée dans la même position depuis 4 heures environ.

A un premier examen, il constata l'état suivant : tête engagée en première position du sommet, présentant un céphalématome à large base, étalé. La matrice, malgré l'engagement de la tête, conserve un volume excessif. A chaque douleur la tête subit un léger mouvement de projection en avant, accompagné de rotation, pour reprendre aussitôt sa position primitive dès que la contraction a cessé.

Après avoir observé pendant une demi-heure la marche des douleurs qui continuaient à être régulières sans qu'aucun changement survint dans la position du fœtus, le Dr Kilian pensa, vu la bonne conformation de la patiente, ses heureux accouchements antérieurs et la situation normale de la tête, que l'obstacle à l'accouchemement provenait de l'entortillement du cordon sur lui-même. Cette disposition vicieuse du cordon rendait en même temps compte de la mort du fœtus constatée par le Dr Kilian et corroborée par les réponses de la femme, qui n'avait pas senti remuer son enfant depuis 8 à 10 jours.

Une demi-heure après, la tête n'ayant fait qu'un mouvement imperceptible et la femme étant à bout de forces, le Dr Kilian se décida à faire une application de forceps. Il fut obligé de déployer une force extraordinaire pour dégager la tête après la sortie de laquelle il ne s'écoula aucune goutte de liquide amniotique.

Comme au bout de cinq minutes, les épaules n'apparaissaient pas, bien qu'elles fussent dans le diamètre antéro-postérieur du détroit inférieur, il exerça sur la tête des tractions aussi considérables que ses forces le lui permirent. L'enfant étant mort, ces manipulations n'offraient aucun danger. Vains efforts. Il appliqua ensuite un doigt sous chaque aisselle, en guise de crochet, et recommença à tirer vigoureusement. Enfin, après un violent effort, les épaules se déplacèrent brusquement et le reste du corps fut extrait, mais non sans peine.

C'est alors seulement que le Dr Kilian eut le mot de l'énigme. La plus grande masse du corps de l'enfant était constituée par une large tumeur abdominale. Les autres parties étaient régulièrement développées. Cet enfant, du sexe féminin, présentait en outre sur la surface du corps des taches de couleur anormale, infiltrées de sérosité. Çà et là l'épiderme était enlevé. Le placenta fut expulsé peu après, il était de structure normale. Le cordon ombilical était flasque, mais encore bien conservé.

L'autopsie, qui fut pratiquée six heures après, donna les résultats suivants.

L'enfant pesait 8 livres et 1/2, il avait 17 centimètres de long. La surface de la peau était d'un rouge sale entremêlé de taches bleuâtres, et infiltrée de sérosité. La tête et la poitrine se distinguaient du reste du corps par une teinte plus foncée.

L'incision des parois abdominales découvrit à une certaine profondeur une masse très-rouge, charnue, qui occupait toute la cavité abdominale, de l'appendice xyphoïde à la symphyse pu-

bienne, et d'une épine iliaque antérieure et supérieure d'un côté à celle du côté opposé. *Cette tumeur n'était autre que le foie hypertrophié.* Il pesait 2 livres et quart et avait 8 pouces trois quarts de large, 6 pouces de hauteur et 3 pouces d'épaisseur. La surface rouge était parsemée de taches grisâtres, qui lui donnaient une apparence marbrée et qui en plusieurs endroits faisaient de légères saillies analogues à des lentilles.

Comme le foie était augmenté dans tous ses diamètres, la forme générale de l'organe n'avait pas changé.

A la section, le tissu paraissait plus mou qu'à l'état normal. Le parenchyme hépatique persistait encore à l'état de petits îlots, mais était remplacé en grande partie par un produit hétérogène qui fut reconnu être de nature carcinomateuse; l'examen microscopique confirma cette opinion.

Les autres organes étaient normaux, le cœur seul semblait légèrement hypertrophié. (*Deutsche Klinik*, 4 nov. 1854, p. 496.)

Comme on le voit, la marche de l'accouchement a été la même que quand les reins hypertrophiés s'opposaient par leur volume à la sortie du tronc, aussi l'accoucheur sera-t-il le plus souvent dans l'impossibilité absolue de savoir quel est l'organe qui par les modifications pathologiques arrête la marche du travail; l'autopsie seule permettra de le connaître.

Outre une hypertrophie de l'organe, il peut exister encore un épanchement ascitique du à un travail inflammatoire du péritoine. M. Letulle, interne des hôpitaux, a bien voulu nous communiquer l'observation qui va suivre et qui est intéressante, non pas par les difficultés de la parturition, qui, tout en étant pénible, a pu néanmoins s'effectuer spontanément, mais parce que dans ce cas, outre une hépatite diffuse probablement spécifique qui augmentait le volume du foie, il existait une péritonite avec un épanchement assez notable.

Obs. LXXVIII. — *Grossesse normale, présentation du siége, dystocie par épanchement péritonéal et tumeur hépatique, syphilis hé-*

réditaire, péritonite récente, hépatite syphilitique, lésions osseuses. Communiquée par M. Letulle, interne des hôpitaux. Hôpital de la Pitié, septembre 1877. Service du Dr Gombault. — Femme âgée de 26 ans, deuxième grossesse à terme ; aucune trace de syphilis, n'a jamais éprouvé le moindre accident qui put y faire penser. Les douleurs ont commencé le 12 septembre au soir. Le travail s'est fait très-lentement; présentation du siége en S. I. G. A. L'engagement du siége a été très-long à se produire, et le 13 au soir l'accouchement n'était terminé que vers minuit. L'enfant né mort présente un développement énorme de l'abdomen. La palpation montre la présence d'une ascite notable; en outre, on sent dans la région épigastrique et dans l'hypochondre droit, une tumeur volumineuse et dure qui rappelle le foie.

On retire, en effet, par une ponction faite à la paroi abdominale 200 gr. de liquide jaune, citrin, un peu trouble, très-albumineux ; quelques flocons fibrineux flottent dans le liquide.

L'ouverture de l'abdomen montre, en outre, une certaine quantité de fausses membranes ténues, blanchâtres, récentes, recouvrant les anses intestinales auxquelles elles sont à peine adhérentes.

Le foie est énorme, il occupe une grande partie de la cavité abdominale; sa consistance est très-grande. Sa surface est lisse sans trace de périhépatite bien manifeste. Il offre à la coupe une teinte jaunâtre remarquable, absolument comparable à la teinte silex notée pour le foie dans la syphilis héréditaire. Le parenchyme résiste à la pression et présente une élasticité très-notable. Cette coloration spéciale est uniformément étendue à toute la surface des différentes coupes.

La veine ombilicale est vide et perméable, nullement enflammée. Reins normaux, capsules surrénales énormes, saines en apparence.

La vessie contient quelques gouttes d'un liquide trouble, l'urèthre est perméable. Les testicules sont descendus dans les bourses.

Rate assez grosse, assez dure.

L'estomac est sain ; sur quelques points la muqueuse intestinale est rouge et notablement congestionnée.

Les os sont profondément altérés, le tissu paraît condensé et très-pâle aux deux extrémités diaphysaires; sur l'os on reconnaît qu'il existe à la périphérie de la diaphyse des os les plus longs (tibia, humérus, fémur, etc.), une couche ostéophytique très-appréciable quoique encore récente.

Malgré l'absence réelle ou simulée de tout antécédent spécifi-

que chez la mère, les lésions constatées sur le fœtus nous paraissent caractéristiques. Il s'agit d'une péritonite récente développée chez un fœtus syphilitique à terme. L'épanchement intrapéritonéal considérable, joint au développement énorme du foie atteint d'hépatite diffuse syphilitique, constituait une cause de dystocie qui a retardé l'accouchement et contribué pour sa part à la mort du fœtus.

Enfin, le foie se trouvant emprisonné dans une hernie ombilicale a pu faire obstacle à l'accouchement ou tout au moins nécessiter l'intervention de l'accoucheur. Kollsch (1) a cité un cas de hernie du foie comme cause de dystocie. Ayant été appelé en 1850, près d'une femme pour terminer un accouchement, alors que l'enfant se présentait par le siége, il put facilement extraire le fœtus jusqu'à l'ombilic, mais à ce niveau, il fut obligé d'imprimer un mouvement de rotation et d'augmenter ses tractions.

La cause de l'arrêt était une grosse hernie ombilicale en forme de sac qui renfermait presque tout le foie et un paquet de circonvolutions intestinales.

Pancréas.— Cet organe pourrait également par suite d'une altération pathologique atteindre une volume capable de gêner la marche du travail.

Le Dr Martin (1), fit à la Société de gynécologie de Berlin, une communication dans laquelle il disait qu'il se rappelait avoir assisté à un accouchement qui fut très-difficile, à cause du grand développement du ventre de l'enfant qui se présentait par le siége. Après quelques inspirations, cet enfant succomba; à l'autopsie on trouva une grande quantité de liquide dans le péritoine, une *hypertrophie très-considérable du pancréas* que le professeur Fœrster

(1) Erinnerungen aus der Geburtshulflichen Praxis. *Monat. f. Geb.*, vol. X, p. 13,

(2) Société gynécolog. de Berlin, 17 octobre 1865, *Mon, f. Geb.* XXVII, p. 28.

regarda comme le résultat d'un processus inflammatoire.

Il est probable que dans ce cas, l'épanchement intra-péritonéal jouait un certain rôle relativement aux difficultés que l'accoucheur de Berlin eut à surmonter pour terminer l'extraction du fœtus.

Rate. — L'augmentation de volume que peut subir la rate, peut, surtout si une ascite existe, compliquer beaucoup la marche du travail. Les deux observations suivantes en sont des exemples, mais ce sont les seuls qu'il nous fut possible de trouver. Ce n'est donc que dans des cas tout à fait exceptionnels que la rate pourra par son volume gêner l'expulsion du fœtus.

Nous commencerons par l'observation la plus ancienne, celle du Dr Petit Mangin ; la deuxième, qui a été communiquée à la Societé obstétricale de Berlin, date de 1865.

Obs. LXXIX. — *Hypertrophie de la rate, hydropisie et ascite*, par le Dr Petit-Mangin, de Remiremont. — Je fus appelé au milieu de la nuit près d'une femme qui était en travail depuis plus de douze heures. A mon arrivée, je reconnus que la tête de l'enfant était déjà au détroit supérieur, et la sage-femme me dit que depuis longtemps elle n'avait pas avancé. A l'aide du forceps je l'amenai hors de la vulve ; mais ensuite toutes les tractions que je pus faire pour amener le reste du corps furent inutiles, bien que j'eusse dégagé les épaules et que les deux bras et la tête m'offrissent une prise suffisante. Je renouvelai mes tentatives à plusieurs reprises sans pouvoir deviner ce qui faisait obstacle à la sortie de l'enfant, l'introduction de la main étant dès lors impossible.

L'enfant était mort depuis longtemps ; j'étais à deux lieues d'un autre confrère ; la mère se désespérait et perdait ses forces ; je n'hésitai plus à couper la tête pour faciliter l'introduction de la main ; mais il me fut impossible de trouver les pieds : je ne sentais partout qu'une boule énorme remplissant la matrice. Je ne vis d'autres ressources que la ponction, et, manquant de trocart, et trop éloigné de chez moi pour en envoyer chercher un, d'autre part, tremblant de porter un bistouri à pareille hauteur dans la matrice, je me décidai vu l'urgence, à vider la poitrine et à faire à travers le diaphragme avec des ciseaux une ouverture suf-

fisante. Il s'écoula bien 12 à 15 litres de liquide; l'accouchement fut promptement terminé; quinze jours après la femme était parfaitement rétablie.

J'examinai à la hate le corps du fœtus, sur lequel je reconnus une dégénerescence de la rate ; cet organe remplissait tout l'hypochondre gauche et pesait près d'une livre et demie. Il était très-adhérent aux parois abdominales. J'aurais désiré examiner plus attentivemement toutes choses; mais la nuit, la fatigue etaussi les préjugés des campagnards chez qui je me trouvais furent autant d'obstacles à mes désirs. (*Gazette médicale de Paris*, 1833, p. 418).

La deuxième observation, celle du Dr Voss ressemble beaucoup à celle du Dr Petit-Mangin : dans les deux cas, c'est surtout l'ascite, qui accompagnait l'hypertrophie de cet organe, plutôt que la lésion anatomique elle-même qui était la véritable cause de dystocie.

Obs. LXXX. — *Ascite, hypertrophie de la rate, embryotomie*, par le Dr A. Voss, lue par le Dr Martin à la Société de gynécologie de Berlin, séance du 14 novembre 1865. — Je fus appelé le 29 juillet 1865, près d'une femme où je fus obligé de faire l'embryotomie pour une difformité du fœtus.

Il s'agit d'une primipare âgée de 22 ans qui s'était bien portée pendant sa grossesse.

La sage-femme me fait prévenir que la tête était dans l'excavation depuis quelques heures.

Je trouvai le ventre développé à me faire craindre une grossesse gémellaire, la tête est dans l'excavation, la grande fontanelle recouverte d'une tumeur fongueuse et la petite fontanelle sont en arrière et à gauche ; l'orifice complètement dilaté. Bien que la parturiente eût senti des mouvements, je ne pus découvrir les battements du cœur fœtal ; après une demi-heure d'attente, pendant laquelle j'avais administré du seigle, les douleurs devinrent plus vives sans faire avancer la tête. Je me décidai à appliquer le forceps afin d'éviter une déchirure du périnée, j'y fis une petite incision, le dégagement de la tête se fit bien. Après quelques tractions l'occiput se dégagea en arrière, le front et la face sous l'arcade du pubis. Le front était en partie couvert par

cette tumeur, les yeux manquaient. Comme après la sortie de la tête d'énergiques douleurs ne firent pas avancer l'enfant, que celui-ci ne donnait plus signe de vie, je dégageai les bras pour pouvoir y faire des tractions, cela se fit facilement; mais je ne pus dégager les épaules; je m'assurai qu'il n'y avait pas un second enfant et que c'était l'abdomen très-distendu qui était appliqué en avant sur le détroit qui était la cause de cet obstacle. Je ne pouvais faire sur les bras des tractions énergiques à cause de la fragilité des muscles, qui, ainsi que la colonne, avaient cédé sous ses efforts. Je me décidai à vider la poitrine afin d'arriver par cette cavité dans l'abdomen pour évacuer le liquide que je devais certainement y trouver... Après avoir vidé le thorax, je fis la ponction de l'abdomen par le diaphragme; en retirant la main, je fus inondé par un jet de liquide; l'extraction de l'enfant fut facile, la délivrance se fit un quart d'heure après et la mère se rétablit bien.

La tumeur frontale était sans connexion avec la cavité crânienne elle était molle et remplie de sang coagulé. Absence complète des deux yeux.

A l'ouverture de l'abdomen, qui avait été notablement distendu par une ascite, tout fut trouvé normal, sauf *la rate qui était très-grosse...*

Le rein gauche et l'uretère correspondant manquaient. Le rein droit était normal, la vessie adhérait intimément à l'utérus, on voyait les trompes mais pas d'ovaires. Derrière la matrice, le rectum et l'anus étaient normaux. Les pubis étaient séparés, les grandes et les petites lèvres manquaient et au-devant de l'anus se trouvait une seule ouverture pour la vessie et le vagin. (M. F. G. XXVII, p. 7).

Utérus. — On sera sans doute très-étonné, comme nous l'avons été nous-même, de voir figurer l'utérus parmi les organes capables d'entraver l'accouchement. L'observation suivante publiée par le Dr Gervis montre cependant la possibilité du fait. Dans ces cas, la conduite à suivre sera la même que quand la vessie est distendue par l'urine, il faudra donner une issue au liquide.

Obs. LXXXI. — *Cas de dystocie produit par la distension excessive de la matrice d'un fœtus.* — Le Dr Gervis, présente le corps d'un enfant du sexe féminin, qui lui a été envoyé par M. Woodhouse, de Fulham et dont la naissance a présenté de grandes difficultés par suite

du développement exagéré de l'abdomen et de la région hypogastrique ; cependant, grâce à des tractions, l'accouchement put être terminé et la femme guérir.

Autopsie, rapportée par les Drs Braxton Hicks et Gervis.

La vessie et l'urèthre, les reins et les uretères sont normaux, les grandes lèvres sont très-petites, la vulve et le vagin font défaut. Le clitoris était proéminent et l'uretère s'ouvrait à son extrémité. L'utérus était fortement distendu, très-dur, de forme globuleuse et contenant environ trois-quarts de pinte d'un liquide séreux. Les cornes de la matrice sont très-développées et mesurent environ un pouce de longueur.

On peut, en introduisant le doigt dans la cavité utérine, pénétrer dans l'intérieur des cornes de cet organe. L'extrémité de ces cornes est complètement fermée et on ne peut trouver aucune trace de trompe de Fallope ni de pavillon.

Les ovaires étaient lisses, en forme d'amande et longs d'environ 1/2 pouce. Ils étaient appendus aux parois de l'utérus, au niveau de la base de chacune des cornes.

L'utérus était divisé intérieurement en deux cavités par une cloison verticale incomplète à la partie supérieure. A la partie inférieure on ne trouvait aucune trace du col utérin. La surface interne de l'utérus était lisse et polie comme une membrane séreuse. Il n'y avait pas de vagin ; absence de la partie inférieure du rectum; l'intestin se terminait en cul-de-sac. (*Obstetr. Trans.* vol. V. p. 284,,1864).

Il n'y avait donc pas, comme dans les cas cités par Olshausen et Rose, distension de l'utérus par suite d'une communication de cet organe avec la vessie distendue par du liquide ; ici la vessie était normale ou semblait l'être, car il n'en est pas fait mention dans l'observation (cependant nous ne pouvons nous empêcher d'exprimer le regret que ce point n'ait pas été complètement éclairci), et c'est l'utérus transformé en un vaste kyste qui aurait mis obstacle à l'accouchement.

Tout récemment le Dr Gomer Davies (1) a présenté à la Société obstétricale de Londres, un enfant né avec une

(1). *Obstetrical Journal of Gr. Brit.*, febr. 1877, p. 739.

grande distension de l'abdomen et qui vécut seize heures. La tumeur était, paraît-il, constituée par l'utérus, qui s'ouvrait dans une vaste cavité kystique située au-dessous de lui. La vessie contenait une demi-pinte de liquide. Les Drs Hicks et Aveling ont été chargés par le président de la Société d'examiner ce cas intéressant mais difficile à expliquer; malheureusement jusqu'à présent le rapport, à notre connaissance, n'a pas encore été publié, de telle sorte qu'il ne nous est pas possible de savoir si la tumeur kystique était le vagin ou la vessie.

Il serait, en effet, possible que la cavité kystique qui se trouvait au-dessous de l'utérus fût ***le vagin***, l'observation suivante publiée par le Dr Davies semblerait le faire admettre. Dans ce cas le travail fut normal, mais il montre la possibilité de difficultés qui auraient pu naître si *la distension du vagin* avait été plus considérable.

Obs. LXXXII. — *Kyste adbominal formé par une distension du vagin imperforé*, par Gomer Davies.— Mme K.., déjà mère de plusieurs enfants, après un travail normal accoucha d'un enfant du sexe féminin, parfaitement développé et dont l'abdomen très-volumineux formait pour ainsi dire un eône. Le sommet de ce eône était à l'ombilic. L'enfant véeut seize heures.

A l'ouverture de la cavité abdominale, on reeonnut qu'un kyste occupait la plus grande partie de eette cavité. A la partie supérieure du kyste était une protubérance grosse comme la moitié d'une noix; on l'ouvrit et on eonstata que e'était l'utérus. Les deux ovaires et les deux trompes de Fallope étaient très-reconnaissables; le kyste contenait environ six onees d'un liquide clair, au fond duquel étaient déposés des grumeaux d'une matière épaisse; il n'y avait pas de communication entre le kyste et l'utérus. Les reins étaient enkystés tous les deux. *On reconnut que la tumeur était constituée par une distension du vagin imperforé.* (*Obstetrical Transact.*, vol. XIX, p. 5, 1878).

Enfin, Rogers a publié dans l'*Americ. Journ. of Obst.* (vol. II, p. 626), un cas extrêmement curieux dans lequel les ***testicules***, retenus dans la cavité abdominale et transfor-

més par dégénérescence en grosse tumeur fibro-kystique rendirent l'accouchement extrêmement laborieux. Nous aurions désiré pouvoir reproduire ce fait intéressant; malheureusement il ne nous a pas été possible de nous procurer le recueil dans lequel il est publié, nous seront forcés de n'en donner que l'indication.

Ainsi qu'on a pu le voir, les maladies du foie, du pancréas, de la rate, de l'utérus et même des testicules peuvent entraver la marche de l'accouchement, mais ces faits sont extrêmement rares, comme le montre le petit nombre d'exemples qu'il nous a été possible de rapporter, car ce n'est que très-exceptionnellement que ces organes atteignent un volume suffisant pour gêner la parturition.

Cependant ici encore, comme précédément, l'accoucheur aura à considérer si l'organe hypertrophié par un processus pathologique constitue une tumeur solide, comme nous en avons montré un exemple pour le foie, ou une tumeur kystique, comme le fait d'une distension excessive de la matrice cité par Gervis. Dans le premier cas, si l'accouchement est impossible, il faudra diminuer le volume du fœtus par le procédé d'embryotomie qui sera le plus applicable suivant la présentation ; dans le second, une simple ponction suffira pour permettre au travail de s'effectuer, mais, nous le répétons, ce n'est que très-rarement que ces organes sont hypertrophiés au point d'être une cause de dystocie.

CHAPITRE DEUXIÈME.

Des tumeurs du tronc qui peuvent faire obstacle à l'accouchement.

Suivant la même marche que précédemment pour l'étude des maladies et des tumeurs de l'extrémité cé-

phalique qui peuvent gêner la parturition, nous examinerons maintenant *les différentes tumeurs implantées sur le tronc* qui, par leur volume ou leur situation, sont un obstacle à l'expulsion du fœtus. Nous commencerons par celles que l'on observe le plus fréquemment, les *tumeurs sacro-coccygiennes*, puis nous examinerons les tumeurs formées par la moelle épinière et ses enveloppes distendues par de la sérosité, les *spina bifida*, enfin nous terminerons ce chapitre par la relation de quelques cas extrêmement rares *de tumeurs* observées soit *au niveau de la région cervicale*, soit *dans l'épaisseur des parois abdominales*.

Des tumeurs congénitales de l'extrémité inférieure du tronc.

Les tumeurs qui naissent à la partie inférieure du tronc, le plus souvent entre le sacrum, le coccyx et le rectum, ont été l'objet de deux monographies fort intéressantes au point de vue de l'anatomie pathologique et du traitement de ces tumeurs.

En 1846, le Dr Veling (de Wissembourg), s'appuyant sur une observation fournie par M. le professeur Stoltz, publia sa thèse inaugurale sur les *tumeurs enkystées de l'extrémité inférieure* du tronc fœtal ; l'observation qui a motivé ce travail fait connaître l'extirpation d'une tumeur coccygienne faite avec succès ; l'auteur réunit un ensemble de 16 observations sur lesquelles 3 seulement donnèrent lieu à des accouchements difficiles; des tractions énergiques furent toutefois suffisantes pour achever la sortie du fœtus qui, jusqu'à la naissance de la partie moyenne du tronc, n'avait présenté rien de particulier; il n'est pas démontré pour nous que dans l'observation 15 il ne se soit pas agi d'un spina bifida, car

à la région lombaire, il y avait une poche membraneuse de grande dimension, ayant la forme d'une ampoule ou d'une bouteille, se détachant de la dernière vertèbre lombaire, le sacrum et le coccyx manquant en totalité (1). » L'observation 16 empruntée à Peu laisse subsister aussi un certain doute sur la nature de la tumeur, car il y est dit : « La tumeur était de figure ronde, deux fois plus grosse que la tête de l'enfant, située au bas de son épine et qui occupait l'os sacrum et le coccyx. »

Le président de cette thèse intéressante, M. le professeur Stoltz, ne pouvait permettre que cette étude fut faite par son élève, sans envisager ces tumeurs au point de vue de leur influence sur la parturition ; bien que le paragraphe consacré à cette question soit secondaire pour l'auteur, on y trouve des vues fort intéressantes; il dit qu'il n'y a point de signes qui puissent faire présumer l'existence de pareilles tumeurs, qu'elles ne se révèlent qu'après la naissance et pendant le travail, en arrêtant à un moment donné la sortie totale de l'enfant; leur influence sur la marche de l'accouchement dépend de la forme, de la longueur du pédicule, de la grosseur et de la consistance de la tumeur.

En 1867, un nouveau cas de tumeur coccygienne se présenta à l'observation de M. Stoltz qui en fit l'ablation suivie aussi de succès; il inspira un nouveau travail inaugural, et c'est M. Molk (2), ancien interne, qui s'en chargea; il parvint à réunir 106 observations dont il présente le sommaire avec un tableau à la fin de la thèse et une étude bibliographique. Ici, plus encore que dans le premier travail, l'anatomie pathologique et le traitement de la maladie occupent la première place dans les préoccupations de l'auteur; toutefois il indique l'influence que ces tumeurs ont eue sur l'accouchement (2) : sur 107 observations, il trouve

(1) Thèse de Strasbourg, 1846, p. 24. M. Véling.
(2) Thèse de Stasbourg, 1868.
(3) Thèse citée p. 102.

relatés seulement 18 cas d'accouchements pénibles ; 16 d'entre eux ont nécessité les secours de l'art, deux se terminèrent spontanément : dans tous les cas connus, l'enfant s'est toujours présenté par la tête, jamais par les fesses ; comme on peut le présumer facilement, la tête, les épaules et même une partie du tronc sortent facilement, mais la partie inférieure est arrêtée au détroit supérieur ; c'est alors que le médecin est appelé et se perd en conjectures sur les causes de l'arrêt, jusqu'à ce qu'un examen, qui est parfois fort difficile, l'ait éclairé sur la nature véritable de l'obstacle. Sur ces 18 accouchements, 13 ont nécessité des tractions énergiques, pendant lesquelles les enfants sont morts, deux enfants ont succombé peu après la naissance, par suite de la rupture de ces tumeurs. Dans un seul cas on fit la ponction de la tumeur qui s'affaissa presque aussitôt et l'accouchement se termina heureusement. Ce fait seul prouverait amplement, si on n'avait d'autres raisons encore, qu'il vaut infiniment mieux diminuer l'obstacle par une évacuation inoffensive, que faire passer le fœtus à travers la filière du bassin, moyennant de longues tractions, pendant lesquelles l'hématose est nécessairement suspendue, et qui peut avoir pour résultat les lésions les plus graves du corps fœtal et des parties génitales de la mère.

Wilhelm Braune a publié, en 1862, à Leipzig une importante monographie sur les monstruosités doubles et les tumeurs de la région sacrée (1).

Cette étude, très-riche en faits, est extrêmement intéressante au point de vue de l'anatomie pathologique de ces tumeurs, de leur classification et de leur étiologie embryologique ; mais la partie essentiellement utile pour nous se

(1) Die Doppelbildungen und angebornen Geschwülste der Kreutzbeingegend in anatomischer und klinischer Beziehung. Leipzig. Verl. von Engelmann, 1862, 1 vol. in-4, 156 pages et 20 planches.

trouve très-écourtée, et les faits d'accouchements entravés par elles fort rares et ne donnant que des indications insignifiantes au point de vue qui nous occupe. Braune se contente le plus souvent dans les observations dont il donne le résumé, de dire : *Quelques difficultés pendant la naissance*, si l'enfant survit, est ou non opéré plus tard.

Il est intéressant, toutefois, d'indiquer sommairement ce que l'anatomie et la physiologie pathologique enseignent sur la nature et l'étiologie, le siége, la forme, la marche et le diagnostic de ces étranges tumeurs. Elles varient de la grosseur d'un œuf de poule à celle de la tête d'un fœtus à terme et bien au delà ; l'enfant semble comme assis sur la tumeur qui, le plus souvent, est fixée à la partie antérieure du sacrum et du coccyx, et qui repousse l'anus en avant.

Lotzbeck, en 1858 (1) les a divisées en tumeurs graisseuses, cartilagineuses, osseuses, vasculaires, fibreuses et cystiques. M. Depaul n'admet que les myélocytes, les tumeurs embryo-plastiques et les kystes, il exclut les monstruosités par inclusion et le spina bifida. En 1865, M. Robin présenta à la Société de biologie (2) une tumeur de la région coccygienne de la grosseur d'un œuf, que M. Depaul lui avait remise ; dans l'analyse histologique qu'il avait faite, M. Robin reconnut le caractère des tumeurs à myélocytes, et il pensa qu'elle pouvait être la conséquence d'une hypertrophie des éléments de la substance grise du système nerveux avec lequel elles ont conservé des rapports de continuité, qui n'existent pas dans toutes les tumeurs, et qui, dans le cas présent, permettent de supposer que la continuité qui a existé a été rompue à l'époque de la réunion des lésions vertébrales.

(1) Die angebornen Geschwülste der Hinterkreutzbeingegend. Munich, 1858,

(2) Bullet., 1865, p. 27.

La cause des tumeurs ne peut être unique, et elle est souvent fort obscure. Il n'est pas possible parfois de trouver la moindre relation entre elles et d'autres organes. M. Perrin (1) pense qu'elles peuvent être rapportées à la glande coccygienne ; Molk a fortement combattu cette opinion dans sa thèse (2); quant aux inclusions fœtales, on ignore absolument leur cause précise, et il est inutile de citer une foule d'hypothèses plus ou moins ingénieuses ou vraisemblables, il faut attendre que ce chapitre de tératologie ait reçu de nouvelles lumières.

Il ne faut pas oublier que la plupart de ces tumeurs constituent des difformités dont les sujets peuvent être débarrassés avec succès, que les enfants sont donc parfaitement viables, et que l'action qu'on aura à exercer sur eux doit s'inspirer de cette pensée, et faire agir le chirurgien avec la plus grande prudence et les plus grands égards. Quelle que soit la somme de recherches dont j'ai esquissé ci-dessus le résumé, nous croyons toutefois que quelques faits d'obstétricie bien observés sont plus utiles à notre point de vue, aussi en donnons-nous deux, un ancien déjà et un autre récent, qui offrent des exemples des difficultés que causent de semblables tumeurs dans la parturition.

Dans le premier cas, publié par M. Serrurier, l'accouchement fut long et douloureux et se termina au moment où on allait intervenir autrement que par des tractions. Le second, qui appartient à M. le Dr Charpentier, est intéressant. En faisant la version, on sépara la tumeur du tronc, et cette tumeur, restée dans la cavité utérine, fut prise pour les membranes d'un second fœtus. Dans l'un et l'autre cas, comme du reste dans beaucoup d'autres analogues, on croyait à l'existence d'une grossesse gémellaire.

(1) Thèse de Strasbourg, 1860. De la glande coccygienne et des tumeurs dont elle peut être le siége.

(2) Loc. cit., p. 88.

Obs. LXXXIII. — *Accouchement d'un fœtus monstrueux extraordinaire, tumeur périnéale adhérente au coccyx, dystocie*, par M. Serrurier. — La nommée J..., âgée de 38 ans, mère de cinq enfants dont deux jumeaux, ses premières couches ont été heureuses.

Devenue enceinte pour la sixième fois, la grossesse n'étant que de huit mois, elle ressentit les premières douleurs de l'enfantement vers les huit heures du matin, le 2 septembre 1825. L'énormité du ventre avait fait soupçonner une grossesse double. A dix heures les membranes percèrent, une grande quantité d'eau s'écoula, tout annonça un prompt accouchement, puisque l'enfant se présentait dans la position dite première de la tête.

La sage-femme qui l'assistait seconda les douleurs, elle amena l'enfant à la moitié du corps ; ses cris annoncent sa présence ; elle veut compléter l'accouchement par la sortie entière de l'enfant ; vains efforts, il reste fixé sans qu'aucune tentative de sa part puisse le dégager. La vie de l'enfant se prolonge pendant une demi-heure, après laquelle il expire.

M. Lignac est appelé. Il reconnaît que l'obstacle dépend d'une adhérence de l'enfant à un corps volumineux dont il ne peut définir la forme ni le caractère. M. Serrurier arrive peu d'instants après. Il reconnaît également l'obstacle, et, pour éclairer davantage le diagnostic, il se hâte de dégager l'extrémité inférieure gauche, ce qu'il fait avec assez de facilité ; l'extrémité inférieure droite se trouvant entièrement masquée par le corps inconnu, et les contractions de l'utérus se répétant, il fallut attendre. Le dégagement en eut lieu peu d'instants après, avec assez de difficulté.

La sortie complète du corps de l'enfant mit MM. Lignac et Serrurier à même d'explorer un peu plus facilement la nature de l'adhérence, son étendue et le corps qui lui était contigu. En effet, en suivant le trajet du rachis, à partir des lombes jusqu'au coccyx, la main arrêtée là, M. Serrurier remarqua que l'adhérence partait de ce point et se continuait à une masse énorme qui occupait toute la cavité de la matrice dont le col refoulé vers la partie supérieure de la tumeur l'embrassait avec force dans plus d'un tiers de son volume.

Lorsque les contractions cessaient, il était facile de pénétrer plus avant; alors, sans pouvoir distinguer néanmoins quelle était la nature de ce corps adhérent, on sentait une portion granulée qui le recouvrait vers son extrémité supérieure, et dans laquelle ce corps paraissait enchatonné. Mais aucun signe n'indiquait qu'il dût

y avoir un second enfant. Le cordon ombilical fut suivi aussi haut que possible ; circulant autour de cette masse informe, molle et comme liquide, il ne put servir de guide dans les recherches que fit M. Serrurier. La tumeur lui parut avoir refoulé le placenta vers le fond de la matrice, et elle le pressait tellement que, lors de sa sortie, il présenta un aplatissement considérable et une concavité qui donna la conviction que la tumeur s'y était, en quelque sorte, logée tout entière dans sa partie supérieure.

Les tractions que MM. Lignac et Serrurier firent alternativement pour dégager cette masse semblaient offrir quelques résultats avantageux, mais cependant pas assez sensibles pour espérer un succès prompt et complet.

La crainte de faire développer une série d'accidents qui auraient pu compromettre l'existence de la femme, dont la sensibilité exaltée vivement par les souffrances et l'impatience ne permettait plus qu'on l'approchât sans qu'elle manifestât une sorte de fureur, et redoutant que par des efforts aussi extraordinaires il ne survînt, dans le cas de la sortie de la tumeur, un renversement ou une déchirure de la matrice, ils préfèrent s'entourer des lumières de confrères distingués, mais l'heure à laquelle l'accouchement avait lieu, deux heures, donnait peu d'espoir d'en rejoindre aucun. Dans l'attente d'un confrère, M. Serrurier se décida à faire de nouvelles tentatives. Un dégagement assez sensible lui fit, pour un instant, espérer un changement favorable, et la manœuvre qu'exerça M. Lignac sembla ajouter à cette première apparence de succès. Mais les cris de la femme, son exaltation, ses forces qui n'étaient nullement épuisées engagèrent M. Serrurier à suspendre ces tentatives et à la laisser reposer, laissant auprès de la parturiente une sage-femme, et recommandant à M. Lignac de la visiter durant son absence, avec promesse de ramener avec lui le docteur Dufresnoy.

M. Dufresnoy et M. Serrurier arrivaient en effet à six heures du soir. La satisfaction et l'étonnement de ce dernier furent extrêmes. Peu de temps après son départ les douleurs les plus vives s'étaient manifestées et s'étaient répétées coup sur coup. La malade n'avait pu résister aux efforts du pousser. La masse, ébranlée primitivement par les tractions qui avaient été faites, s'était engagée complètement dans le détroit inférieur et avait franchi la vulve accompagnée d'un énorme placenta dont la concavité paraissait, comme il a été dit plus haut, avoir embrassé la tumeur, si immédiatement

qu'il avait pris la forme de ces immenses champignons qui se distinguent par leur forme parasolée.

Aucun accident n'eut lieu, l'accouchée perdit peu de sang, suites de couches normales.

Ainsi se réduisit à sa plus grande simplicité par les efforts de la nature un accouchement qui présentait des circonstances extraordinaires et avait donné les craintes lesplus fondées.

Comme MM. Serrurier et Lignac l'avaient reconnu pendant le travail, cette tumeur, examinée extérieurement après l'accouchement, était adhérente à la région coccygienne et présentait une circonférence de 52 centimètres et une largeur de 15.

Elle refoulait le rectum en avant et le coccyx en arrière, et son ouverture, faite avec ménagements, fit reconnaître qu'elle était constitué par des éléments multiples. Outre deux litres et demi environ d'un liquide sanguinolent, elle contenait deux tumeurs renfermées dans des enveloppes particulières et séparées par une cloison mince adhérente à la partie inférieure du coccyx. Elles étaient divisées en une foule de loges communiquant ensemble et contenant un liquide purulent ; la tumeur inférieure était de consistance lardacée. Quelques noyaux d'ossification se rencontraient dans l'épaisseur des parois des tumeurs, qui ne communiquaient point avec le canal rachidien, et l'on trouva deux hydatides, l'une dans la masse générale, l'autre près du rectum.

On constata un épanchement considérable de matières pultacées et sanguinolentes dans l'abdomen.

Le bassin était dans l'état normal, ainsi que les autres parties du corps qui ont été trouvées bien conformées (*Gazette des hôpitaux*, 25 juin, 1833).

Obs. LXXXIV.—*Tumeur congénitale sacro-coccygienne arrachée pendant l'accouchement. Extraction de la tumeur*, par le docteur Charpentier. — Accouchement commencé par une sage-femme, continué par le docteur Bourgeois, qui me fit appeler à son tour et me raconta ainsi les antécédents.

Présentation de l'épaule reconnue par la sage-femme : volume énorme du ventre faisant supposer une grossesse gémellaire ; femme enceinte de six à sept mois d'après son dire.

M. Bourgeois constate une présentation de l'épaule et fait une tentative de version. Il amène les deux pieds dans le vagin ; mais, effrayé par un craquement violent qui se produisit dans les efforts de traction, et une certaine résistance, il m'envoya chercher.

Je constate, en effet, un volume énorme du ventre qui me fait admettre la grossesse gémellaire, étant donnée surtout la petitesse des membres du fœtus apparent. Extraction très-facile d'un enfant mort de six mois et demi environ, sur le siége duquel je remarque une plaie de 5 à 6 centimètres. avec un lambeau assez notable que j'attribue, je dois le dire, à des touchers maladroitement pratiqués. Le volume du ventre conservant les dimensions d'une grossesse à terme après l'extraction, le palper me fait sentir des parties dures, mais qu'il m'est impossible de délimiter, vu l'embonpoint de la femme. Au toucher, sensation très-nette d'une poche d'eau volumineuse qui remplit toute la cavité vaginale, s'engage dans le col, et au travers de laquelle je sens une grosse masse solide, qui me paraît être la tête d'un enfant. Contractions fortes, je cherche à rompre la poche, mais je suis étonné de sa solidité et de sa résistance, ainsi que de son épaisseur. Pourtant au moment de la contraction, je parviens à rompre la poche, et il s'écoule un jet de liquide qui frappe assez mon attention pour que je laisse écouler environ 1 litre et demi. Pour bien me rendre compte de cette limpidité, ma main, introduite dans la cavité, cherche en vain des parties fœtales, mais je rencontre à gauche une masse du volume d'une tête fœtale, puis plusieurs masses variant du volume d'une pomme à une noix. Absence de parties fœtales. Mais ce qui me frappe, c'est que ma main, introduite dans cette poche, constate son isolement de la cavité utérine, car elle est mobile et se déplace dans tous les sens, en pivotant sur elle-même. J'essaie alors, en retirant ma main, de la passer derrière toute la masse que je parviens à entraîner sans difficulté notable et d'un seul bloc.

La masse, qui représente le volume d'un enfant à terme, présente un sac formé par une enveloppe cutanée identique à la peau, ce qui m'explique la résistance qu'il a offert à la rupture ; puis sur un point, un lambeau d'environ 2 ou 3 centimètres formant pédicule et correspondant ou s'adaptant à la plaie que l'enfant extrait présente à la région sacro-coccygienne, la tumeur formant ainsi un sac énorme appendu à cette région.

La tumeur ouverte ne permet de constater aucune partie fœtale ; elle est formée d'une série de masses de volumes inégaux, tout à fait analogues à des cancers encéphaloïdes par places, à du squirrhe dans d'autres. La plus grosse masse, du volume d'une tête fœtale, est à gauche, c'était celle que j'avais prise pour la tête d'un deuxième enfant. La poche renferme encore environ un demi-litre de

liquide limpide, analogue à celui qui s'est écoulé quand j'ai cru rompre la poche des eaux (*Archives de Tocologie*, mars 1874, p. 166).

Deux choses sont importantes dans les accouchements entravés par les tumeurs coccygiennes : leur volume et leur constitution anatomique; leur volume même s'il est considérable, peut, si la tumeur est remplie de liquide, permettre le passage du fœtus moyennant quelques efforts de traction secondés par d'énergiques contractions utérines et des pressions au-dessus du pubis ; si l'on voit que tous ces efforts n'ont pas pour effet de faire avancer le fœtus, il faut sans perdre un instant introduire la main pour reconnaître la nature de l'obstacle ; si la tumeur est liquide, une ponction faite avec le trocart courbe qui se trouve dans les trousses d'accouchement évacuera une partie du liquide, réduira son volume et en permettra le passage ; si la chose est faite promptement, le fœtus ne succombe pas, et plus tard il peut être débarrassé de sa tumeur, les exemples de guérison sont nombreux. Si la tumeur renferme des éléments solides, de ceux qui lui ont fait donner le nom de tumeur par inclusion, la chose n'est pas si aisée, mais les tumeurs solides acquièrent bien rarement un assez gros volume pour gêner la sortie de l'enfant, et si cet obstacle se présentait, il est clair que l'ouverture et la fragmentation de la tumeur et son extraction moyennant des crochets serait la seule ressource; inutile d'insister sur les précautions à prendre pour pratiquer cette opération sans léser la mère.

Il y a encore une circonstance qui peut avoir une influence sur la manière dont peut se faire la naissance des enfants atteints de tumeurs sacro-coccygiennes, c'est le mode de présentation ; bien que la statistique que nous avons indiquée plus haut semble dire que dans ces cas la présentation a été crânienne, elle n'est pas nécessairement toujours telle ; il faut admettre qu'il puisse en être autre-

ment. M. Guibout a communiqué à la Société de médecine du département de la Seine une observation d'accouchechement par les fesses (1er mai 1857, Gaz. heb., 1857, 396), et nous venons de donner un exemple de présentation transversale; un cas analogue observé par M. Depaul a été publié dans les *Archives de Tocologie*, (1874, p. 163). Or, si les enfants se présentent par le siége, la tumeur sera aplatie sur le détroit et en partie refoulée en haut, elle doublera l'épaisseur de l'abdomen, rendra l'engagement plus difficile, tandis que si l'enfant vient par la tête, ce qui a lieu presque toujours, la tumeur se loge entre les extrémités inférieures et s'allonge pour passer par la filière du bassin.

Spina bifida.

L'hydropisie cérébro-spinale ou des méninges cérébro-spinales peut, si elle arrive à un certain moment de la vie embryonaire, avoir pour résultat la formation de diverticulum dans la hauteur du rachis comme nous l'avons déjà vu à la surface du crâne; dans ces cas les lames vertébrales sont maintenues écartées, et à travers leur écartement, s'échappe le liquide accumulé, coiffé des enveloppes et des téguments et forme alors, à l'extérieur, des tumeurs, dont le volume est très-variable et dont le siége peut exister sur toute la longueur du rachis; il est cependant une région où ces tumeurs se montrent plus souvent qu'en d'autres, c'est la région lombo-sacrée. Cette hernie a été appelée par Virchow *hydroméningocèle*, si elle ne communique qu'avec la cavité méningienne et *hydromyélocèle*, si elle communique avec le centre médullaire, ce qui est le cas le plus fréquent, cinq fois sur six d'après M. Duplay (1). Ce diverticulum herniaire peut donc

(1) Jamain et Terrier 1878, t. II, p. 348.

rester en communication avec la cavité dont il émane ou s'en séparer par le rétrécissement et l'oblitération complète de l'ouverture. Si la communication subsiste, ou si elle ne se ferme que tardivement, les lames des apophyses épineuses et les arcs vertébraux restent séparés, de là le nom de *Spina bifida* donné à cette lésion qui n'indique qu'un de ses résultats, même celui qui n'est pas constant. Cette hernie myéloméningée peut former des tumeurs, qui quelquefois sont assez grosses pour constituer un obstacle à la parturition ; on en a trouvé quelques exemples, rares, il est vrai, mais qui démontrent que la dystocie a à compter avec elles.

Il est vraisemblable que quelques-unes des tumeurs sacro-coccygiennes dont nous nous sommes occupé ne sont pas autre chose que des hernies méningo-rachidiennes de la région sacrée dont le canal de communication a été oblitéré, notamment celle dont M. Robin a fait l'analyse histologique et surtout celle que M. Guibout a publié et dont l'examen anatomique a été fait par Cruveilhier. Ces détails ne sont pas inutiles pour l'accoucheur, car n'est-il pas souvent appelé à donner son avis sur ce qu'il y a à faire pour les malheureux enfants nés avec cette affection, et leur cure radicale n'est-elle pas subordonnée à l'exactitude de ces connaissances d'anatomie pathologique ?

On a vu quelquefois une hydrocéphalie succéder à un spina bifida rompu accidentellement et guéri spontanément, puis la tumeur se reproduire par la distension du tissu cicatriciel sous l'influence de l'accumulation du liquide dans la cavité commune. M. Herrgott a observé un cas de ce genre qui a été communiqué à la Société de médecine du Haut-Rhin et publié dans la *Gazette médicale de Strasbourg ;* et la pièce anatomique se trouve déposée au musée de Strasbourg (1). On a pu assister ici véritable-

(1) Voy. Catalogue du musée, par le professeur Ehrmann. 2e supplément, 1857, p. 8.

ment à la reproduction de la tumeur rachidienne qui pendant un an avait disparu sous la cicatrice.

Rares cependant, comme nous l'avons dit, sont les cas de dystocie causés par le spina bifida, il nous paraît nécessaire de reproduire ici quelques exemples qui nous ont paru offrir quelqu'intérêt. Dans la première observation, qui appartient au Dr Vinchon, le fœtus se présentait par la tête ; le deuxième exemple est dû au Dr Cayrel, le fœtus se présentait par l'extrémité pelvienne ; quant au troisième cas, il a été publié par le Dr Porro dans une lettre écrite au professeur Chiara, de Milan et contient la relation de l'expulsion d'un fœtus monstrueux atteint de spina bifida, qui se présentait transversalement.

On le voit, le fœtus porteur de spina bifida peut se présenter au niveau du détroit supérieur, soit par l'une ou l'autre extrémité de son ovoïde, soit transversalement.

Obs. LXXXV.—*Présentation du sommet, spina bifida énorme entravant la marche de l'accouchement*, par M. Vinchon. — L'enfant présentait la position occipito-cotyloïdienne gauche. Sa tête est arrivée sans peine au détroit inférieur, mais là se borne l'expulsion, malgré les contractions violentes de la matrice. L'application du forceps devenant nécessaire, M. Vinchon n'hésite pas et parvient, non sans grande difficulté, à amener la tête hors de la vulve ; il fait ensuite l'extraction des épaules et tire le tronc de l'enfant jusqu'à la région lombaire. Dès lors, les tractions les plus méthodiques ne peuvent venir à bout d'achever l'accouchement. L'introduction de la main dans le vagin lui fait constater à la région lombaire du fœtus une tumeur fluctuante, dépressible, de la grosseur de deux têtes d'enfant et remontant jusqu'au détroit supérieur. Rien ne faisant prévoir la fin de cet accouchement laborieux, et la femme se trouvant entièrement épuisée, l'accoucheur a introduit dans le vagin la branche de ciseaux droits, conduite sur l'indicateur et a percé la tumeur non sans difficulté. Ecoulement d'un flot de liquide sanguinolent, contraction utérine et expulsion immédiate de l'enfant, qui est mort quinze heures après l'accouchement, et qui présentait à la région lombo-sacrée une poche ri-

dée et flasque du volume de la tête d'un enfant, se vidant par la pression. (*Gaz. méd.*, t. VI.)

Obs. LXXXVI.—*Présentation du siége, cas d'accouchement rendu difficile par la présence d'un énorme spina bifida*, par M. Cayrel fils. — M. le Dr Cayrel fils, médecin à Toulouse, fut appelé conjointement avec son père pour donner ses soins à une femme en travail au huitième mois de la grossesse. Les douleurs régulières, la dilatation du col utérin, la formation de la poche des eaux ne permettaient aucun doute sur la nature de l'acte qui allait s'accomplir. Trois ruptures de trois poches différentes eurent lieu en effet d'une manière successive, et l'on peut évaluer à 2 litres la quantité du liquide évacué. Bientôt, parut à l'orifice de la matrice un corps sphérique du volume de la tête d'un enfant à terme, mais dont il fut impossible d'apprécier la nature. Ses parois paraissaient assez denses, il se moulait contre les parois du bassin pendant les contractions et donnait au tact la sensation d'un globe plein d'un fluide.

La main, glissée jusqu'à sa partie supérieure, reconnaissait une espèce de rétrécissement en mode de col, sans qu'on pût pénétrer plus avant.

Du reste, l'absence complète d'ossification et de toute espèce d'orifice le distinguait très-bien de toutes les parties normales du fœtus.

Cependant, le travail obstétrical avait commencé depuis longtemps; les douleurs se ralentissaient d'une manière alarmante et paraissaient sans prise sur ce corps mollasse qui, comprimé un instant, remontait sans cesse dans l'utérus. Comme la femme perdait du sang, on se décida à terminer l'accouchement par les pieds. A cet effet, la main fut introduite et, dans l'effort qu'elle fit pour franchir l'orifice utérin, elle provoqua la rupture de la tumeur qui en fermait l'entrée. Cette partie s'aplatit en partie par l'abondante évacuation d'un liquide de couleur citrine et permit d'atteindre la région inguinale de l'enfant, qui servit de point d'appui pour l'attirer au dehors.

Alors il ne resta plus de doute sur la nature de cette affection. C'était un énorme spina bifida dont les parois étaient plus épaisses qu'à l'ordinaire et qui renfermait alors de la sérosité citrine et une masse gélatiniforme distincte.

L'enfant, dont les extrémités pelviennes étaient peu développées,

mourut une heure après sa naissance. — Suites de couches normales.

(*Compte-rendu des travaux de la Soc. de méd. de Toulouse. Gazette des hôpitaux*, p. 7, 1842.)

Obs. LXXXVII.—*Dystocie grave par suite de monstruosité extraordinaire, spina bifida, éventration, présentation transversale*, par le Dr Edoardo Porro. — Il s'agit d'une femme de 25 ans, robuste et bien constituée, ayant déjà eu deux accouchements naturels faciles. Dans les quatre premiers mois de sa grossesse, elle présenta de l'œdème et des varices de la vulve, quoique le ventre n'eût pris aucun développement, au point qu'on doutait de la grossesse. Au cinquième mois, l'utérus augmenta un peu de volume, un peu plus le sixième, énormément le septième, et dans les premiers jours du huitième, le ventre dépassait le volume qu'il avait eu dans les grossesses antérieures, ce qui fit croire à une grossesse gémellaire. L'état général resta bon et les mouvements du fœtus ne furent perçus qu'une seule fois vers le sixième mois.

Vers le milieu du huitième mois, le travail se déclare ; au bout d'un moment, rupture des membranes et écoulement considérable de liquide ; bientôt après, hémorrhagie devenant peu à peu assez abondante. On diagnostique à ce moment une présentation transversale. Ventre modérément développé, utérus dépassant l'ombilic de trois travers de doigt, plus large que long. Dans la fosse iliaque droite, corps arrondi, dur; à gauche, autre corps arrondi, moins dur et moins circonscrit, battements du cœur à la limite inférieure de la région ombilicale. L'orifice utérin, suffisamment dilaté et dilatable, laissait saillir vers la gauche un corps mou, irrégulier, couvert de caillots, qui fut reconnu pour le placenta implanté vicieusement et dont le décollement avait amené l'hémorrhagie. Entre le placenta et le bord libre de l'orifice du col, on sentait le bras droit du fœtus La *présentation de l'épaule* était donc compliquée d'implantation vicieuse du placenta.

La main, introduite pour la version, au lieu de sentir le dos du fœtus, rencontre une poche membraneuse, tendue, fluctuante, s'étendant vers la gauche et au delà de laquelle elle ne peut aller. A droite, entre la tête et la poche fluctuante, au fond d'une espèce de sillon, on sent les vertèbres, les omoplates, le cou. L'opérateur ne pouvant atteindre les fesses, retire sa main et sent en même temps que l'abdomen présente une tumeur molle, inégale, se con-

fondant avec le placenta. Outre la présentation de l'épaule, on *avait encore affaire à un fœtus monstrueux atteint de spina bifida énorme et d'exstrophie abdominale.*

La main gauche, introduite à son tour, finit par atteindre les pieds qui permettent d'engager le tronc dans l'excavation. A ce moment, un flot de liquide séreux s'échappe et le fœtus ne tarde pas à sortir sans être retenu par le cordon ombilical dont il n'existe que des traces. Délivrance et suite de couches normales.

Le fœtus est normal quant à la tête, aux membres supérieurs et au thorax. Mis dans la position verticale, il présente au même niveau deux tumeurs, l'une antérieure, constituée par une hernie complète de tout le contenu abdominal ; l'autre postérieure, due à un spina bifida. Le tronc du fœtus est très-court.

La poche dorsale remplie artificiellement contient 800 grammes de liquide ; sa circonférence maximum est de 37 centimètres ; sa partie supérieure appuie sur l'occiput du fœtus ; sa partie inférieure atteint le tiers inférieure des cuisses. La circonférence horizontale des deux tumeurs et de l'abdomen qui les sépare est de 50 centimètres. L'ouverture du fœtus montre d'autres anomalies importantes. Ces détails montrent que, même dans le cas de présentation ordinaire, l'accouchement ne pouvait se terminer sans l'évacuation du liquide hydrorachidien.

(*Lettera del Doctor Porro al prof. Chiara*, Milano, 1873, et *Annales de Gynécologie*, t. III, p. 457.)

Le spina-bifida peut donc, s'il est considérable, être un obstacle sérieux à la terminaison de l'accouchement qui ne pourra s'effectuer, que si le chirurgien intervient en ponctionnant la tumeur ou si les parois du kyste se rompent spontanément sous la pression exercée par les contractions de l'utérus; mais, dans ces cas qui heureusement sont rares, l'opérateur doit lorsqu'il est obligé d'agir prendre toutes les précautions nécessaires, non-seulement pour la mère, mais aussi pour le fœtus dont l'affection n'est pas fatalement mortelle. En un mot, sa conduite sera la même que celle qu'il devra tenir lorsqu'il se trouve en présence d'un fœtus porteur d'une tumeur sacro-coccygienne kystique, c'est-à-dire réductible par une ponction.

Tumeurs de la région cervicale.

En 1828, en France et en Angleterre, parurent deux observations d'accouchements rendus difficiles par des tumeurs volumineuses situées au niveau de la région cervicale du fœtus.

La première est due à Monod, la seconde a été publiée par Chalmer. Comme ces cas sont très-rares et que ce sont même les seuls qu'il nous a été possible de trouver, nous les reproduirons l'un et l'autre.

Obs. LXXXVIII. — *Accouchement laborieux causé par une tumeur énorme du cou.* (Lue par M. Monod au nom de Mme Legrand, sage-femme en chef de la maison d'accouchement.) — Une femme primipare est prise des douleurs de l'accouchement à huit mois de grossesse. L'enfant se présente dans la quatrième position, c'est-à-dire ayant l'occiput devant la symphyse sacro-iliaque droite et le front et la face derrière et au-dessus de la cavité cotyloïde gauche. Mais, une tumeur volumineuse que l'enfant portait sur le côté droit du cou fait dévier la tête de cette position et rend l'accouchement laborieux. Au bout de vingt-deux heures de travail, on recourt au forceps. L'enfant est amené vivant, mais périt au bout de cinq heures. La mère se rétablit. La tumeur que portait l'enfant sur le col était grosse comme le cerveau d'un fœtus à terme; elle était attachée au col par un pédicule qui lui permettait de se replier de tout côté sur l'enfant; la surface était d'un rouge foncé et sillonnée de nombreux vaisseaux. Sa consistance était celle d'un lipome; son tissu intérieur était un tissu élastique comme le squirrhe, facile à déchirer, d'un blanc sale, parsemé de beaucoup de points noirs formés par les ouvertures béantes de vaisseaux incisés, compact et sans trace de lobules ni de granulations. Au centre était une petite cavité du volume d'une noisette, à parois lisses et pleine d'une matière gélatineuse, demi-transparente et d'un caillot sanguin.

Une membrane très-mince, résultat de l'expansion de la peau,

recouvrait toute cette tumeur qui probablement était développée dans l'intérieur de la peau.

(*Archiv. de médecine*, 1re série, t. XVIII, 1828, p. 597.)

Le deuxième cas de ce genre qui a été publié dans *The Lancet*, a une grande analogie avec celui qui vient d'être rapporté.

Obs. LXXXIX. — *Tumeur cervicale entravant la marche du travail*, par le Dr Chalmer.—Le Dr Chalmer fut appelé près d'une femme qui était en travail depuis longtemps; il y avait déjà une heure que la tête était au dehors; un bras l'avait accompagnée, on alla chercher l'autre, puis les pieds, et cependant l'enfant ne pouvait être séparé de la mère. A l'aide du toucher, on reconnut comme une seconde tête qui, fixée, immobile derrière le pubis de la mère, attenait au fœtus par une base assez large et semblait un pivot sur lequel il pouvait tourner; après maintes tractions, l'accouchement fut terminé. L'enfant était mort pendant le travail, car la mère assura l'avoir senti remuer quelques jours avant. La tumeur siégeait au cou, un peu déviée à gauche et renfermait beaucoup de liquide; la poche était très-vaste; les trois premières côtes gauches et la partie correspondante des vertèbres sur lesquelles la tumeur se trouvait implantée, étaient entièrement détruites.

(*The Lancet*, 1828, t. II, p. 638 et Thèse de Joulin, 1863, p. 119.)

Tumeurs enkystées des parois de l'abdomen.

On trouve dans la *Gazette médicale de Paris*, l'observation suivante qui est intéressante, mais il est à regretter que l'auteur, qui n'a pas cru devoir faire connaître son nom n'ait pas été plus explicite dans les détails anatomiques qui l'accompagnent, afin de faire connaître exactement la nature de ce kyste qui semble avoir de la ressemblance avec certaines formes de tumeurs sacro-coccygiennes.

Obs. XC. — *Tumeur enkystée des parois de l'abdomen chez un fœtus à terme, retard de l'accouchement.* — Mme M..., âgée d'environ 30 ans, déjà mère de plusieurs enfants, était depuis plusieurs heures dans les douleurs de l'enfantement, lorsque son accoucheur fut appelé le 9 mai 1832.

Il trouva les choses dans l'état suivant :

La poche des eaux s'était percée depuis la veille à 6 heures du matin. Le travail n'avait commencé qu'à une heure après minuit. Les douleurs avaient été rares et de peu de durée. La tête et le tronc de l'enfant jusqu'au sacrum avaient traversé le col de la matrice; l'enfant était évidemment mort; l'utérus, depuis plusieurs heures, demeurait dans l'inertie, et malgré la sortie de presque tout le tronc du fœtus, le ventre de la mère n'était point affaissé et l'on voyait à l'épigastre une tumeur arrondie qu'on ne pouvait palper que bien légèrement, eu égard aux douleurs qu'éprouvait la malade.

L'accoucheur procéda au toucher; du côté droit du bassin, l'introduction de la main était absolument impossible; du côté gauche, elle pénétrait assez facilement. L'index étant glissé dans l'utérus, on reconnut que le bassin de l'enfant n'en était encore point sorti, et qu'il existait une masse unie à l'enfant qui paraissait être l'obstacle qui empêchait sa sortie. Après quelques tractions inutiles, on fit appeler plusieurs médecins des environs, qui décidèrent qu'il fallait faire la ponction de la tumeur. Mais cette ponction fut reconnue impraticable : on recourut donc à de nouvelles tractions qui amenèrent le tronc de l'enfant. On tira ensuite sur les deux jambes, dont l'une était sortie depuis longtemps. On sentit une résistance vaincue, et des flots d'un liquide jaune et limpide se répandirent dans l'appartement, on vit alors que la difficulté était venue d'une hydropisie enkystée du fœtus. La tumeur, du volume de la tête d'un adulte, s'étendait en haut à un pouce et demi du nombril, en bas au pubis, et latéralement aux hypochondres. *Elle était située entre les téguments et les muscles abdominaux, et formée d'un tissu cellulaire condensé et parsemé d'appendices d'apparence adipeuse.*

La mère, malgré la longueur et les obstacles de l'accouchement n'en a éprouvé aucune suite fâcheuse (*Gaz. méd. de Paris*, 1833 p. 418).

Une observation analogue à celle-ci a été publiée par

le Dr Ozanam (*Journal général de médecine*, t. LX, p. 33). Il s'agissait d'un accouchement entravé par une tumeur kystique volumineuse située au niveau de la région pubienne du fœtus, mais dans ce cas également, les détails anatomiques exacts font défaut, aussi croyons-nous qu'il est inutile d'y insister davantage.

TROISIÈME PARTIE

Maladies qui, modifiant le volume et la forme du fœtus tout entier, peuvent faire obstacle à l'accouchement.

Œdème généralisé.

Les maladies qui viennent d'être étudiées avaient en général pour effet l'augmentation de volume de la tête ou du tronc du fœtus, ce n'était que tout à fait exceptionnellement, comme dans certains modes de terminaisons de l'hydrocéphalie, que secondairement, par suite de l'infiltration du liquide encéphalique dans le tissu cellulaire sous-cutané, le volume total du fœtus était augmenté. Il est cependant une maladie, l'*œdème généralisé*, qui a pour effet, en distendant d'une façon considérable le tissu cellulaire sous-cutané par une infiltration séro-gélatineuse, d'augmenter notablement le volume général du fœtus et d'être ainsi un obstacle à son expulsion. Cette infiltration séro-gélatineuse du tissu cellulaire sous-cutané peut devenir une cause très-sérieuse de dystocie. Le fœtus prend alors des formes extrêmement bizarres, le cou disparaît par suite de cet œdème, très-considérable à ce niveau, le corps devient une masse informe dont il est difficile de faire une description exacte; le tissu cellulaire ainsi distendu augmente le volume du corps fœtal au point

que l'accouchement spontané devient impossible, l'art doit intervenir pour en amener la terminaison.

Hohl (1) n'accordait pas toutefois une grande importance à cet état pathologique qu'il croyait ne devoir jouer qu'un rôle secondaire au point de vue des difficultés qu'il pouvait apporter dans l'accouchement. Mais comme le plus souvent l'œdème se lie à une ascite, c'est une complication qui par le fait, mérite d'être prise en sérieuse considération par l'accoucheur.

Le diagnostic d'un semblable état est à peu près impossible pendant la grossesse. Cependant, d'après quelques accoucheurs, l'œdème généralisé serait accompagné d'un état analogue chez la mère ; Hohl, en effet, cite quelques cas dans lesquels cette maladie existait simultanément chez la mère et chez l'enfant, ce sont ceux publiés par Dorstenius (2), Lamouroux (3) et Billard (4). Keiler (5) cite également une observation où la mère était, elle aussi, atteinte d'œdème. Mais, ce sera surtout à l'aide du toucher pendant le travail, que l'accoucheur, en déprimant avec ses doigts les tissus infiltrés du fœtus, pourra peut-être établir le diagnostic. La région fœtale qui tend à s'engager dans l'excavation, étant fortement serrée, il sera toujours extrêmement difficile d'introduire la main dans l'intérieur des parties génitales de la parturiente pour reconnaître la nature de l'obstacle.

Le traitement sera le même que celui de l'ascite dont l'œdème généralisé n'est souvent, on le sait, qu'une complication, car rarement cette infiltration séro-gélatineuse du tissu cellulaire, alors qu'elle existe seule, est assez consi-

(1) Die Geburten missgestalteter... etc. *loc. cit.* p. 309.
(2) M. N. C. Dec. II, an 3, obs. 153, p. 298.
(3) Bull. de l'Athén. de méd. de Paris, 1825, avril.
(4) Traité des maladies des enfants nouveau-nés, Paris, 1828, p. 451.
(5) Edinb. med. and surg. Avril 1855.

dérable pour que l'on soit obligé de diminuer artificiellement le volume du fœtus ; le forceps ou les tractions exercées sur les extrémités inférieures suffisent le plus généralement pour terminer l'accouchement. Du reste, dans ces cas graves, presque toujours le fœtus arrive mort au monde, ou ne tarde pas à succomber peu après sa naissance. Schurig (1) a rapporté huit cas d'hydropisie généralisée dans lesquels les enfants étaient tous morts, sinon pendant l'accouchement, au moins immédiatement après. Dans un cas cité par Osiander (2), la mort eut lieu également dix minutes après la naissance. Meisner (3) a publié une observation d'œdème généralisé, le fœtus ne survécut qu'un quart d'heure. Dans un autre exemple dû à Carus, la vie ne se prolongea que douze heures.

Ainsi qu'on le voit par ces quelques exemples, l'œdème généralisé, surtout lorsqu'il est compliqué d'ascite et d'hydrothorax, est d'un pronostic grave et rarement l'enfant survit quelque temps après un travail difficile et laborieux. Heureusement que les cas d'œdème sont très-rares, outre les quelques faits que nous venons de mentionner, on en trouve encore quelques exemples dans les différents recueils scientifiques, mais en réalité ce n'est que très-exceptionnellement que l'accoucheur se trouve en présence de cas analogues. De la Motte (4) (1690) est, croyons-nous, le premier auteur qui en ait publié une observation. Seulen (5), Betschler (6), Steinwirker (7),

(1) Embryol. historico-medica, Dresde 1723, II.
(2) Gött, gel. Anz, 1810 Bd. I, p. 243.
(3) Forsh. IV, p. 133.
(4) Obs. CCCXXXVI, p. 984, éd. 1765.
(5) *Neue. Zeitsch. f. Geb.* II, p. 17.
(6) *Klinische Beitrage z. Gynœkol.* publié par Betschler, Wilh. Freund et Max B. Freund fasc. I (avec une planche); Breslau 1862, page 260.
(7) Dissert. inaug. Halle 1872.

Lawson Tait (1), Proth. Smith (2) et tout récemment J. Bassett (3) en ont fait connaître des exemples.

Nous ne rapporterons ici que le premier et le dernier de ces cas, celui de De la Motte et celui publié par J. Bassett, ces différents accouchements présentant une grande ressemblance les uns avec les autres.

Obs. XCI. — *Accouchement d'une femme dont l'enfant était hydropique*, par De la Motte. — Le 9 décembre de l'année 1690, une demoiselle de cette ville, qui était extraordinairement grosse, quoiqu'encore éloignée du temps de son accouchement, et qui ne sentait remuer son enfant que très-peu, m'envoya prier de venir la voir, pour lui dire mon sentiment sur cette prodigieuse grossesse. Comme elle jouissait d'ailleurs d'une parfaite santé, qu'elle avait l'appétit bon, qu'elle n'avait point de vomissements, mais seulement le ventre très-gros, je l'assurai qu'elle n'avait aucun lieu de s'inquiéter de son état; qu'un enfant un peu gros, un arrière-faix épais, des eaux en plus grande quantité qu'il n'y en devait avoir, ou qu'au pis aller deux enfants pouvaient être cause de cette grosseur extraordinaire, sans qu'elle en dût rien appréhender de fâcheux, puisqu'aucun de ces accidents ne rendrait un accouchement plus difficile. Calmée là-dessus par mes raisons, elle laissa couler le reste du temps de sa grossesse sans s'inquiéter, et son accouchement s'étant déclaré par l'ouverture des membranes et l'écoulement des eaux, qui furent suivis de légères douleurs, je fus mandé à l'instant. Les douleurs continuèrent un peu plus ou un peu moins fortes, mais toujours fort éloignées jusqu'au troisième jour, qu'elles augmentèrent, et devinrent aussi violentes et aussi vives qu'une jeune femme forte et vigoureuse pût les souffrir dans un travail. Ces douleurs firent avancer la tête au couronnement, et dans la suite jusqu'aux oreilles, le long desquelles j'appliquai mes deux mains aplaties, en faisant glisser mes doigts en dessous vers le col, et aussi avant dans le vagin qu'il me fut possible afin de seconder (en tirant autant que je le

(1) Case of general dropsy of a fœtus, The obstetr. Journal, déc. 1875.

(2) General anasarca in a fœtus, The obst. Journal. dec. 1875.

(3) Obstetrical transactions, vol. XIX, p. 261, 1878,

pouvais) la disposition où était la nature à finir l'accouchement par la continuation de ces extrêmes douleurs. J'eus besoin de cette précaution pour attirer les épaules, d'où je venais de tirer la tête, qui ne marquèrent pas une meilleure disposition à sortir, ce qui m'obligea de couler mes doigts fort avant, sous les aisselles, avec quoi je les fis avancer, pour dégager les bras l'un après l'autre, et attirer l'enfant jusqu'au milieu du corps, après quoi je comptais que le reste sortirait de lui-même. J'y fus trompé, puisque pour finir je fus obligé d'appuyer mon pied contre le petit lit, et de tirer de toute ma force. jusqu'à ce que le ventre fut entièrement dehors; le reste vint tout seul. Je délivrai la mère d'un arrière-faix très-gros : nonobstant tous ces violents efforts, l'enfant conserva sa vie encore quelques heures. Une hydropisie universelle occupait tout son corps, et le rendait d'une grosseur énorme, mais surtout le ventre, qui contenait au moins cinq chopines ou trois pintes d'eau, mesure de Paris, qui étaient fort claires, en sorte que cet enfant pesait environ seize à dix-sept livres, quoique les plus gros n'en pèsent pour l'ordinaire que treize à quinze. (Obs. 336, vol. II, p. 984, 1765.)

Obs. XCII. — *Cas d'hydropisie générale chez un fœtus avec hypertrophie du placenta*, par J. Bassett. — Le 1er janvier 1877, je fus mandé par M. Foster, pour l'assister dans un cas d'accouchement difficile. A mon arrivée à la demeure de la malade, on m'apprit que les symptômes du travail avaient persisté pendant une grande partie du jour, que les douleurs se renouvelaient fréquemment, et qu'enfin, les membranes rompues avaient laissé couler une quantité considérable de liquide. Une heure après l'écoulement des eaux, la tête de l'enfant était expulsée : alors le travail s'arrêta. On administra de l'ergot de seigle, et comme malgré tous les efforts, on ne remarquait aucun progrès, je fus prié de donner mon avis. La malade en était à sa troisième grossesse. Le premier enfant a vécu, et se porte bien maintenant. La seconde grossesse se termina par l'expulsion prématurée d'un enfant mort. Une chute détermina cet avortement, cette troisième grossesse ne présenta d'anormal que le volume de l'abdomen, plus considérable que les deux premières fois. L'enfant vivait avant le commencement du travail. Je commençai par administrer le chloroforme à la patiente, et je me livrai à un examen minutieux de l'abdomen au dehors, pour constater, soit la présence de deux fœtus, soit une monstruosité. Le résultat fut négatif.

On ne percevait aucun battement fœtal. La tête de l'enfant était expulsée depuis une heure et demie, et malgré les efforts de la mère et les tractions exercées, elle n'avait que peu avancé. La face était tournée du côté de la cuisse gauche de la mère. L'enfant était si serré entre les parois du vagin qu'il était impossible d'introduire la main dans le bassin. Pour reconnaître la cause de cet arrêt, un fort crochet fut introduit sous le creux axillaire, et on exerça une forte et constante traction. En peu de temps, on obtint un progrès, et les épaules apparurent au-delà de l'orifice externe du vagin. Le reste du travail se fit sans grande difficulté.

L'enfant qui était à terme, se trouvait atteint d'une hydropisie générale. Les extrémités des membres, les reins, tout le corps en général, était gonflé et dur. L'abdomen était très-distendu par un liquide albumineux et jaune comme de la paille : une quantité considérable des eaux de l'amnios s'étaient écoulées pendant l'accouchement : le placenta était le plus volumineux que j'ai vu jusqu'alors, et pesait trois livres et demie : il était très-mou, très-friable, mais n'avait rien de pathologique dans sa structure. (*Obstetrical transact*, vol. XIX, p. 261, 1878.)

Ankylose du fœtus.

Jusqu'à présent, les diverses maladies qui viennent d'être examinées avaient toutes pour effet, de rendre l'accouchement difficile par suite de l'augmentation de la tête, du tronc ou de tout le corps du fœtus. Mais outre le rapport qui doit exister entre le canal pelvi-génital et le volume du corps qui va le parcourir, il faut encore, par suite de l'incurvation de ce canal, que ce corps présente une certaine souplesse qui lui permette de s'*accommoder* à la forme et à la direction de la filière qu'il doit traverser. On comprendra sans peine que lorsque par suite de l'ankylose de tout le fœtus ou, lorsque une soudure anormale capable de gêner l'expulsion se produit, l'accoucheur doit intervenir. Nous aurons donc à examiner les cas dans lesquels le fœtus tout entier est ankylosé, et, ceux dans lesquels existent des déviations de la colonne vertébrale ou

des malformations des membres, tels que des cals vicieux qui sont capables de créer un obstacle ou un embarras.

L'observation d'ankylose du fœtus la plus connue et qui se trouve mentionnée, dans les différents traités d'accouchements, appartient à Busch. Cependant, le fœtus étant mort au moment de l'accouchement, on se demande si cet état n'était pas le résultat dû à de la rigidité cadavérique, comme on en a observé quelques exemples depuis ces dernières années ; les faits rapportés par Ehrmann, W. C. Grigg, J. A. Thompson, P. A. Young, W. Parkinson (1), et tout récemment Bailly sembleraient le faire supposer. Il est en tout cas fort regrettable que Busch n'ait pas fait suivre cette observation de quelques détails anatomiques qui eussent permis de connaître exactement la nature de la lésion. Comme cette observation est en quelque sorte unique nous la reproduisons ici *in extenso*.

Obs. XCIII — *Ankylose du fœtus*, par Busch. — L'ankylose complète des articulations des extrémités d'un enfant, a produit un obstacle rare à l'accouchement. Chez une primipare de 24 ans, la tête de l'enfant avait été extraite avec le forceps, à cause de son enclavement, mais le tronc résistait et ne voulait pas suivre. Un examen attentif n'ayant fait découvrir aucun obstacle à l'accouchement, le doigt indicateur en forme de crochet, fut placé dans l'aisselle de l'enfant du côté situé vers le périnée, et tiré doucement d'abord, plus fort ensuite : après quelques efforts, la partie supérieure du tronc sortit des parties génitales, mais l'enfant résistait toujours. On ne put, à un nouvel examen, découvrir aucun obstacle ; aussi le corps de l'enfant, d'ailleurs déjà mort, fut saisi et tiré ; bientôt le reste suivit. On reconnut que toutes les articulations des extrémités étaient ankylosées dans la situation habituelle du fœtus, les bras pliés sur la poitrine, les cuisses fléchies sur l'abdomen ; à la première traction les os des deux membres supérieurs s'étaient rompus, pour laisser sortir l'extrémité supérieure du corps : au second effort, les os des deux cuisses avaient cédé pour permettre l'extension des jambes ; c'est ainsi que la sortie

(1) Voy. Dict. ency. des sc. méd. *Art.* Fœtus, par A. Pinard, p. 548.

entière de l'enfant put se faire. L'enfant, nous l'avons déjà dit, était mort avant l'accouchement; l'épiderme se détachait : on ne put trouver de cause particulière expliquant cette disposition pathologique spéciale des articulations. (*Die geburtshulfe Klinik zu Berlin* in *Neue Zeitschrift fur Geburtskunde*, Bd V, p. 190, 183.)

Höhl (1), dit à propos de ce fait, qu'il a eu quelquefois occasion d'observer des cas où les avant-bras étaient fortement fléchis sur le bras sans qu'il y eût pour cela ankylose.

Jœnecke fit paraître dans le *Journal de Siebold*, t. VIII, p. 2, l'observation d'un accouchement qu'il dut terminer avec le forceps, bien que la femme primipare fût bien conformée, mais parce que l'enfant présentait une ankylose des deux coudes et de l'articulation scapulo-humérale. Braun (2) a vu un cas semblable, mais qui, comme ceux observés par Höhl, n'entrava que très-peu, la marche du travail.

Bird (3) dut une fois intervenir pour achever un accouchement qui ne pouvait se terminer à cause d'une ankylose des deux genoux dans l'état de flexion.

Verner (4) a publié une observation très-curieuse d'un enfant, dont la jambe était luxée de manière que sa face antérieure fût en rapport avec la face antérieure de la cuisse, et qui s'était ankylosée dans cette situation.

Un autre cas très-intéressant fut communiqué par le Dr Bécourt (5) à la Société de médecine du Haut-Rhin (octobre 1845). Il s'agissait d'un accouchement d'un enfant hydrocéphale dont on avait perforé le crâne, mais dont l'extraction fut extrêmement pénible, parce que l'un des genoux du fœtus était ankylosé.

(1) Lehrbuch... p. 552.
(2) Neue Zeitschrift, f. Geb. Bd. XVIII, p. 302.
(3) Journal de Boston, t. XI, n° 16.
(4) Thèse de Joulin, p. 108.
(5) *Gaz. méd.* de Strasbourg, 1846, p. 25.

Un exemple d'ankylose de la colonne vertébrale a encore été publié par Richard Saint-Thomas (1).

Les ***déviations de la colonne vertébrale*** peuvent également faire obstacle à l'accouchement ainsi que le montrent les deux observations suivantes, dues à M. le Dr Nivert et à M. Montault. Mais ces cas sont tout à fait exceptionnels et nous ne les relatons ici qu'à titre de curiosité scientifique. M. le professeur Stoltz également, d'après une lettre écrite à M. Joulin (2), a eu occasion de voir un cas de gibbosité congénitale dans lequel l'extraction du fœtus a été difficile. Quelques cas analogues se trouvent également cités dans Höhl (3).

Obs — XCIV *Hydrocéphalie, fœtus gibbeux, accouchement laborieux*, par le Dr Nivert. — La femme J... âgée de 29 ans, ayant déjà été accouchée trois fois heureusement, commence à sentir les douleurs de l'enfantement le 25 août 1826. M. Nivert ne fut appelé que le cinquième jour. Les eaux étaient écoulées depuis trois jours ; la malade éprouvait des douleurs très-fortes dans les lombes. Le toucher fut pratiqué, une première exploration ne put faire reconnaître la position exacte des parties. On ne sentait qu'une masse molle assez volumineuse, offrant à son centre une surface dure, de la largeur d'une pièce de dix sous. Un examen plus attentif apprit que la tête du fœtus était remplie d'eau. Après plusieurs tentatives faites avec le forceps pour extraire cette tête, M. Nivert ouvrit le crâne suivant la longueur de la suture sagittale, et vit s'écouler en abondance une sérosité jaunâtre dont l'odeur était analogue à celle des eaux de l'amnios. On attendit, mais vainement, de nouvelles contractions ; la malade n'avait plus la force de pousser. Les épaules n'avaient pas encore franchi l'angle sacro-vertébral. Enfin, M. Nivert secondant, à l'aide du crochet, un faible effort de la femme, parvient à faire passer la tête hors de la vulve. L'accouchement n'était pas encore terminé, car les trac-

(1) Ankylose congénitale de la colonne vertébrale, *Gaz. des hôp.* 1837.
(2) Thèse citée, p. 110.
(3) Lehrbuch... p. 552.

tions les plus énergiques étaient sans résultat. Une exploration attentive de l'abdomen du fœtus apprit pourtant que l'obstacle n'était pas une ascite. Enfin, des tractions continues, exercées au moyen d'un crochet de forceps et des mains, purent vaincre la résistance, et le fœtus traversa la vulve, avec une vitesse relative à la force employée pour l'extraire. On vit alors que l'obstacle, qui avait résisté à de si puissants efforts, était une *gibbosité* considérable, occupant toute la région lombaire, de manière à former une saillie semi-ovalaire ayant 2 pouces de diamètre dans un sens et 15 à 18 pouces dans l'autre. Les vertèbres qui formaient la tumeur étaient dures et comme boursouflées. C'était cette tumeur qui, accrochée pour ainsi dire derrière le pubis, avait empêché si longtemps le fœtus de franchir le détroit inférieur (*Arch. gén. de méd.*, 1re série, t. XIII, p. 618).

Le fait publié par M. Montault est plus remarquable encore, le fœtus était affecté d'une énorme éventration et présentait en outre une incurvation tout à fait curieuse de la colonne vertébrale.

Obs. XCV. — *Accouchement laborieux; présentation du bras droit et des intestins par un fœtus affecté d'éventration, version de l'enfant qui offrait plusieurs vices de conformation remarquables*, par J.-J.-H. Montault, interne de l'Hôtel-Dieu de Paris. — Le 2 mars 1832, la nommée S..., se présente à l'Hôtel-Dieu pour accoucher.

Cette femme, âgée de 37 ans, journalière, bien constituée, a déjà eu trois grossesses heureuses. Ses enfants vivent et sont bien conformés. Le père jouit d'une bonne santé.

Le col est effacé; la poche des eaux n'est pas rompue; le toucher ne fait reconnaître à travers elle aucune partie solide. La femme se dit être à terme.

La poche des eaux se rompit pendant qu'on la transportait à la salle d'accouchement, et un bras, que je reconnus pour être celui du côté droit, se présenta au passage. L'enfant présentait en même temps les surfaces antérieure et latérale droite du tronc. Je priai deux de mes collègues de venir m'assister, et quel ne fut pas notre étonnement, lorsque de retour auprès de la malade, nous vîmes les intestins rouges, livides de l'enfant, hors de la vulve! Il fut décidé

qu'il fallait de suite procéder à la version. Je fus chargé d'exécuter cette opération.

Mon intention était d'amener l'enfant par la tête ou par les pieds, suivant que l'une ou l'autre de ces deux extrémités se trouverait plus rapprochée du passage. J'introduisis la main droite pour tâcher d'abaisser la tête située du côté gauche du bassin, ce que je ne pus effectuer parce qu'elle était fortement relevée vers le pubis. Je fis alors des tentatives pour amener les extrémités inférieures avec la main gauche ; je parvins facilement aux genoux ; mais telle était la position des pieds, dont les talons appuyaient sur l'occiput, que je ne pus pour l'instant dégager les extrémités inférieures. L'enfant, en effet, courbé sur lui-même en arrière, était, pour ainsi dire, disposé en cercle, justement dans la position que prennent ces bateleurs qui se renversent la tête en arrière jusqu'à toucher le sol près de leurs talons. Un de mes collègues réussit alors, par de fortes tractions exercées sur la fesse droite, à abaisser le bassin de l'enfant ; il m'abandonna ensuite le soin de dégager les extrémités inférieures, ce qui était devenu très-facile. Après que j'eus attiré au dehors la partie inférieure du tronc, la manœuvre ne présenta plus rien de bien remarquable.

Le travail dura deux heures.

La délivrance se fit naturellement. Le cordon ombilical n'avait pas quatre pouces.

Voici maintenant ce que nous a présenté de remarquable le fœtus considéré dans sa conformation tant externe qu'intérieure. Il était du sexe masculin, semblait être venu à terme et avoir succombé pendant la durée du travail. Outre la courbure du tronc en arrière, dont j'ai parlé plus haut, il en existait une autre du côté gauche, en sorte que l'épaule de ce côté touchait presque la hanche correspondante. Cette position paraissait avoir été telle pendant une grande partie de la gestation, car ainsi que nous le verrons plus bas, il existait une courbure de la colonne vertébrale dont la convexité regardait en avant et à droite. C'est entre l'épaule et la hanche du côté gauche ainsi rapprochées et presque contigues, qu'on apercevait un rudiment du bras gauche grêle, court et terminé par deux doigts.

Depuis l'insertion du cordon ombilical, également éloignée des deux extrémités du corps, jusqu'à la première pièce du sternum, qui seule existait, on voyait une éventration qui avait donné issue au paquet intestinal, lors de la manifestation des premières douleurs

de l'enfantement, et laissait facilement apercevoir les organes abdominaux et thoraciques.

La colonne vertébrale, à la fin de la région dorsale, et au commencement de la région lombaire, présentait une courbure, dont la convexité était tournée en avant et à droite; dans toute son étendue régnait en outre une courbure latérale gauche, en sorte que les côtes gauches, étaient rapprochées, remontées et même confondues; les droites, au contraire, distinctes et abaissées. Celles-ci étaient au nombre de douze; celles du côté gauche n'existaient qu'au nombre de sept. (*Gaz. des hôpitaux*, 1832, n° 71, t. VI, p. 293).

QUATRIÈME PARTIE

Des monstruosités.

Les monstruosités ne rentrant que d'une façon tout à fait secondaire, dans le sujet que nous avons à traiter, notre intention n'est pas de faire ici une étude approfondie des diverses malformations qui peuvent mettre obstacle à l'accouchement ; notre but, ainsi que cela a été dit au commencement de ce travail, est uniquement de montrer par quelques exemples, comment l'accouchement peut s'effectuer dans ces cas anormaux. Du reste, il est à peu près impossible d'établir une ligne de conduite précise, le travail dans chacun de ces cas ayant un caractère spécial. Nous renvoyons ceux qui voudraient étudier la question d'une manière complète, aux travaux si importants de J. Geoffroy-Saint-Hilaire (1), d'Auguste Förster (2), de Wilhelm Braune (3) et surtout de Hohl qui s'est occupé de ce sujet principalement au point de vue obstétrical, aux différents traités d'accouchements, et plus particulièrement à celui de Schröder (4), enfin à la thèse si remarquable de M. Tarnier (5), et à celle de Joulin (6).

(1) Histoire des anomalies de l'organisation, 1831-1836.

(2) Die Missbildungen des Menschen. Iena, 1861.

(3) Die Doppelbildungen und angebornen Geschwülste der Kreuzbeingegend, Leipzig, 1862.

(4) Manuel des accouchements, traduit par le Dr Charpentier, p. 563, 1875.

(5) Loc. cit., p. 173.

(6) Loc. cit., p. 74.

Monstruosités simples du fœtus.

Dans les cas ***d'acéphalie***, l'accouchement peut se terminer spontanément, ordinairement l'enfant vient par les pieds, l'expulsion se produit sans que l'accoucheur ait besoin d'intervenir, cependant ainsi que l'avait fait remarquer J. Geoffroy-Saint-Hilaire (1) « Quelquefois le volume considérable des fœtus pseudo-encéphaliens rend nécessairement très-laborieux l'accouchement de leurs mères. » Peu, dans sa *Pratique des accouchements*, dit également qu'il eut beaucoup de peine à tirer avec le crochet un enfant qui ressemblait à un *oiseau de rivière habillé pour la broche* (2).

Les acardiaques, en effet, ainsi que le dit Schrœder (3), « résultent de ce que par l'anastomose des systèmes vasculaires des deux jumeaux renfermés dans un chorion unique, la pression sanguine présente un tel excès dans l'un d'eux, que la circulation dans l'autre devient trop faible : que par suite, le cœur, les poumons et une partie plus ou moins grande du tronc s'atrophient, et que le fœtus monstrueux se nourrit aux dépens de celui qui est normalement développé. Une stase peut se produire dans la veine ombilicale, et aura pour conséquence une hypertrophie considérable et une tuméfaction œdémateuse du tissu cellulaire sous-cutané. » En effet, le tronc, peut s'hypertrophier au point de rendre l'extraction nécessaire, et si cette tuméfaction œdémateuse est considérable, l'accoucheur sera obligé de pratiquer l'embryotomie, ainsi que cela a été fait par C. Mayer (4) sur un fœtus acéphale.

(1) *Loc. cit.* t. II, p. 246.
(2) Cité par Joulin, th. p. 111.
(3) Loc. cit., p. 566.
(4) Verh. der Berl. geb. Ges., I, p. 126.

L'***anencéphalie***, plus qu'aucune autre monstruosité par défaut, semblerait promettre par la réduction du volume de la tête, une naissance plus facile et plus prompte. Il n'en est pas cependant toujours ainsi, et la petitesse exagérée de la tête, en permettant l'engagement simultané d'une autre partie, crée quelquefois une difficulté inattendue, ainsi qu'on le voit dans l'observation que nous allons rapporter, et qui appartient à M. Villeneuve, de Marseille.

Lorsque l'extrémité céphalique se présente, on fait souvent le diagnostic aux caractères particuliers que présente la base du crâne, on aurait même pu quelquefois, en touchant le tronçon de la moelle qui se trouve à la base du crâne, produire des mouvements réflexes chez l'enfant qui auraient permis de reconnaître la lésion. Souvent, aussi, l'accoucheur sentant par le toucher les yeux, le nez et la bouche, méconnaît la malformation, et croit que le fœtus, bien conformé, se présente par la face.

Obs. XCVI. — *Dystocie par anencéphalie*, par le professeur Villeneuve, de Marseille. — Une femme de 35 ans, grande, forte, déjà mère de quatre enfants, était pour la cinquième fois en travail, lorsque, treize heures après le début des douleurs, le Dr Villeneuve fut mandé auprès d'elle par la sage-femme qui l'assistait. Il y avait six heures que les membranes étaient rompues et presque autant que la dilatation était complète. Néanmoins, et malgré les contractions les plus énergiques, l'accouchement ne se terminait pas. Le toucher fit reconnaître au professeur Villeneuve les deux oreilles assez rapprochées l'une de l'autre, puis une orbite avec le globe de l'œil proéminent derrière le pubis droit. Malgré la petitesse de la tête qu'il saisit dans la paume de la main, et bien que l'idée d'un anencéphale se fût tout d'abord présentée à son esprit, M. Villeneuve s'arrêta pourtant à l'idée d'une présentation de la face, dont il ne lui est pas possible de déterminer la position.

Une nouvelle exploration fit reconnaître que la tête était fortement poussée dans la partie postérieure et inférieure de l'excavation, et qu'un corps dur, arrondi, tendait, sous l'influence de con-

tractions énergiques, à s'engager de plus en plus derrière le pubis droit. D'abord on crut à l'existence d'une seconde tête, mais un examen plus attentif fit reconnaître le moignon de l'épaule.

Prévenir une descente plus complète de cette partie et les difficultés qu'une entière mutation apporterait à l'accouchement parut urgent, et M. Villeneuve se hâta de saisir la tête avec le forceps. Deux applications successives de l'instrument furent nécessaires. La première n'avait, en effet, amené la tête qu'à la vulve, après quoi le forceps était venu seul. La seconde application compléta l'extraction. Le tronc étroitement embrassé par l'utérus, fortement rétracté ne fut pas entrainé sans difficulté.

L'enfant du sexe féminin était à terme, d'un volume ordinaire et présentait sur le point correspondant à la fontanelle antérieure une excroissance en forme de champignon, semblable à celle que l'on observe chez les anencéphales. L'ecchymose, qui de la face s'étendait à la partie antérieure du col jusqu'au niveau des clavicules, faisait connaître les parties qui s'étaient trouvées dans le vide du bassin. Il est facile de voir que la présentation, qui semble avoir été d'abord une présentation inclinée de la face s'était peu à peu, par l'extension toujours croissante de la tête, convertie en une présentation inclinée de la région antérieure du col, avec déclivité marquée du moignon de l'épaule correspondant en avant.

Le renversement de la tête et la flexion en arrière de la région cervicale n'étant point arrêtées par la saillie du crâne, l'extrémité céphalique et la partie supérieure de la poitrine se sont avancées de niveau, et lorsque la tête plus descendue s'est logée en arrière dans la concavité du sacrum, l'une des épaules a trouvé place et s'est logée à son tour. (*Archives médicales du midi*, février 1846.)

Nous serons également bref sur ce qui a rapport ***aux tumeurs par inclusion*** (*fœtus in fœtu*); ce que nous avons dit au sujet des tumeurs adhérentes au tronc et en particulier de celles appelées *sacro-coccygiennes*, nous le permet, ce serait nous exposer à des répétitions inutiles, aussi nous bornerons-nous à ne donner qu'un seul exemple.

Les auteurs ne sont pas d'accord sur la définition de l'inclusion fœtale. M. Moussaud, dans sa thèse inaugurale (Paris 1861), dit, qu'il y a *inclusion fœtale* « chaque fois que le parasite, greffé profondément sur le fœtus porteur

et recouvert de toutes parts par les téguments de ce dernier, lui adhère par un large pédicule, soit qu'un membre plus ou moins rudimentaire fasse saillie à la surface de la tumeur parasitaire, soit que celle-ci en soit complètement dépourvue. »

La définition donnée par M. John Gegg-Markheim, qui a également fait sa thèse sur le même sujet (Paris 1872), dit que « l'inclusion fœtale consiste en la présence d'un fœtus plus ou moins rudimentaire dans un individu plus complet. »

Quelquefois ces tumeurs peuvent par leur volume ou leur situation entraver la marche de l'accouchement ; il peut également arriver que, pendant les efforts spontanés ou provoqués pour terminer l'accouchement, ce kyste se rompe et qu'alors l'accouchement se termine brusquement.

Quand cela n'a pas lieu, l'accoucheur pourra quelquefois par une ponction en diminuer le volume et l'accouchement se terminera spontanément. Il n'y a, en effet, rien de spécial à la monstruosité par inclusion, l'affection ne gêne ici que mécaniquement comme le ferait toute autre tumeur du fœtus. Outre les différents cas cités dans la thèse de M. Joulin (p. 74), quelques exemples nouveaux ont encore été publiés dans ces dernières années par Breslau (1), Rindfleisch (2), Rubio (3), Böhm (4), Sampaio (5), etc.

Ces tumeurs par inclusion siégent en général soit au

(1) Histoire et étude d'un cas d'inclusion parasitaire. *Arch. f. pathol. und phys.*, 1863.

(2) Cas d'inclusion fœtale avec dystocie. *Arch. f. pathol. anat.*, 1864.

(3) Dystocie par inclusion parasitaire. *El Genio*, 1864.

(4) Inclusion fœtale dans une tumeur sacro-coccygienne. *Berliner Klinische Wochenschrifft*, n° 5, 1872.

(5) Cas de dystocie, monstruosité par inclusion fœtale. Tumeur située au périnée de l'enfant. *Gaz. méd. de Bahia.* Abeille médicale, 29 juillet 1872.

niveau du scrotum, soit au périnée, soit au cou, de telle sorte que « chaque fois qu'un enfant présentera au moment de l'accouchement une tumeur siégeant dans l'une des trois régions sacro-coccygienne, scrotale ou cervicale, on devra songer à une inclusion fœtale (1). »

Dans l'observation suivante qui se trouve dans la thèse de Moussaud et qui est extraite des mémoires de l'Académie des sciences (1754), la tumeur siégeait au niveau du cou.

Obs. XCVII. — *Accouchement rendu difficile par une tumeur volumineuse siégeant au niveau de la région cervicale.* — Une femme, âgée de 32 ans, grosse de son huitième enfant, accoucha à terme, le 28 décembre 1753, d'une fille qui portait à la région cervicale une tumeur ronde deux fois grosse comme la tête d un enfant. La sage-femme qui l'accoucha fut extrêmement surprise, lorsqu'elle sentit la résistance qui arrêtait l'enfant au passage. Les efforts qu'elle fit pour achever l'opération crevèrent la tumeur, il en sortit beaucoup de sang et quelques morceaux d'une matière cartilagineuse dans les uns, osseuse dans les autres. La tumeur étant alors affaissée, l'enfant sortit avec facilité et mourut environ une heure après, épuisé probablement par l'hémorrhagie que l'ouverture de la tumeur avait occasionnée.

M. Joube examina la tumeur. Pleine, elle avait 9 pouces de long et 27 de circonférence.

Les parois en étaient formées par un prolongement de la peau ayant à un endroit de sa surface des poils aussi longs que les cheveux d'un enfant. Le fond, qui était aussi la partie la plus large de la tumeur, paraissait avoir été rempli par du sang qui s'en était écoulé. Vers le milieu de cette poche étaient des os dont l'assemblage, quoique irrégulier, présentait la figure d'une base de crâne mal conformé. Enfin, dans l'endroit où la tumeur se rétrécissait, pour former le pédicule qui l'attachait au cou, il y avait des corps ronds, membraneux, différemment contournés, ondoyants et ressemblant tout à la fois à des petits intestins grêles, ils étaient réellement creux, admettaient de l'air que l'on y insufflait et leur

(1) Thèse de Moussaud, p. 55.

cavité était remplie d'un suc gélatineux. Cette grosse tumeur était alimentée par des vaisseaux très-distincts, les artères partant de la carotide gauche, et les veines, se rendaient à la sous-clavière du même côté.

Monstruosités doubles du fœtus.

Les monstruosités gémellaires peuvent être un obstacle très-sérieux à la terminaison de l'accouchement, surtout lorsqu'il s'agit de deux enfants complètement développés qui sont soudés l'un à l'autre.

Le diagnostic au début de l'accouchement est impossible ; l'exploration externe et interne ne permet la plupart du temps que de reconnaître l'existence d'une grossesse gémellaire, et la certitude de l'existence d'une soudure ne peut être obtenue que lorsqu'on pratique le toucher en introduisant la main dans les parties génitales de la femme. « En général, dit Schröder (1), il est important lorsqu'il s'agit de reconnaître une monstruosité quelconque, de savoir qu'elles se rencontrent plus souvent chez les multipares, qu'elles sont jusqu'à un certain point héréditaires et se renouvellent souvent sur une seule et même femme, et enfin que quelques monstruosités ne sont que des complications d'autres monstruosités, de sorte que, quelquefois, une légère monstruosité facilement reconnaissable (comme par exemple le pied-bot, le spina-bifida) peut permettre de conclure à l'existence d'une monstruosité plus importante que l'on ne peut encore reconnaître avec certitude. »

L'adhérence entre les fœtus peut se faire par la tête, le tronc et le siége.

D'après Hohl (2), les accouchements des monstres dou-

(1) Loc. cit., p. 64.
(2) Traité des acc., p. 547. 1862.

bles sont d'autant plus difficiles que le point de réunion des deux est situé plus bas, ainsi les monstres *pygopages*, qui, on le sait, « sont des monstres composés de deux individus à ombilics distincts, qui sont réunis ensemble dans la région fessière (1) », présentent les conditions les plus mauvaises pour la parturition, toutefois l'accouchement peut encore se faire sans les secours de l'art et les enfants peuvent survivre ainsi que l'ont prouvé certains exemples trop connus pour avoir besoin de les rappeler ici.

Höhl a recueilli les observations de 119 cas d'accouchements d'enfants doubles, d'espèces multiples, et il a trouvé que 73 s'étaient accomplis sans les secours de l'art, dans 49 cas ils furent nécessaires. Sur 21 cas recueillis par Playfair, 12 fois l'accouchement fut spontané.

Dans toutes ces observations, les présentations pelviennes avaient été plus favorables que les autres, car la déviation des têtes à l'entrée du bassin et l'arrêt de l'une d'elles sur le rebord pelvien ne se faisait pas aussi facilement que quand les fœtus se présentent par l'extrémité céphalique. On sait, en effet, que jamais l'accollement ne se fait de telle manière que l'un des individus ait la tête du côté des pieds de l'autre (2). Dans les présentations de l'extrémité pelvienne, les siéges et les troncs naissent généralement en même temps, mais ordinairement les deux têtes sortent rapidement l'une après l'autre, la tête de l'un se trouvant dans le creux formé par le cou de l'autre.

Dans les présentations du crâne qui sont lés plus fréquentes, on a quelquefois observé le passage simultané des deux têtes, d'autres fois, quand les deux cous sont de la même longueur, une seule tête s'engage dans le bassin, tandis que l'autre reste fixée par son cou au-dessus de la symphyse, de telle sorte que lorsque le tronc et le

(1) Dict. Littré et Robin.

(2) Thèse de Tarnier, p.173.

siége du premier sortent, le second enfant est expulsé, le bassin venant le premier; l'accouchement se produit alors de la façon suivante : tête du premier, pelvis du premier, pelvis du second et enfin tête du second.

Mais, si le cou du second est plus court que celui du premier, la seconde tête s'applique sur le cou du premier, de sorte que l'expulsion de la deuxième tête suit immédiatement la sortie de la première.

L'observation que nous allons rapporter et qui a été lue par Simpson à la Société obstétricale d'Edimbourg, fait bien voir combien peuvent être sérieuses les difficultés que le médecin a à surmonter pour terminer un semblable accouchement.

Obs. XCVIII. — *Dystocie par fœtus adhérents* (*sternopages*), par le docteur Lyell, lue par le professeur Simpson d'Edimbourg.

M. le docteur Lyell, de Dundee, m'a adressé, dit M. le professeur Simpson, un monstre double qui a apporté à l'accouchement de très-sérieuses difficultés. Ce monstre appartient à la famille des Monomphaliens (Isidore Geoffroy Saint-Hilaire), famille caractérisée par l'union de deux individus presque parfaits, qui ont un ombilic commun, et à l'ordre des Sternopages, en suivant la même classification.

Voici en quels termes M. Lyell rapporte le mode d'évolution du fœtus dans l'accouchement ; « le 2 novembre 1846, dit-il je fus appelé à huit heures et demie du soir, auprès d'une dame en travail de son second enfant. Elle avait accouché un an auparavant et pour la première fois ; l'accouchement avait été si rapide qu'on n'avait appelé aucun homme de l'art. Lorsque j'arrivai, une demi-heure après, j'appris que le travail avait commencé depuis trois quarts d'heure. Le col de l'utérus était dilaté comme une couronne et cette dilatation paraissait se faire facilement. Le vertex se présentait.

Les douleurs étaient vives ; mais comme elles n'étaient pas du tout expulsives, je me décidai à rompre les membranes. Le travail n'avançait pas, j'administrai une dose de seigle ergoté, mais sans plus de succès. Bientôt je pus reconnaître une main qui s'engageait sur le côté de la tête. Comme les douleurs étaient très-vives et

que rien n'annonçait l'enclavement de la tête du fœtus, je commençais à soupçonner qu'il s'agissait de l'accouchement de jumeaux, et que l'un des enfants mettait probablement obstacle à la sortie de l'autre. En conséquence, je crus utile de recourir à l'application du forceps. A minuit, je pratiquai sans aucune difficulté l'extraction de la tête du fœtus ; mais le corps ne suivit pas, et lorsque je cessai les tractions la tête rétrograda fortement en arrière contre les parties externes. J'essayai de nouveau des tractions assez fortes sur la tête ; mais je sentis le cou céder au point que j'eus la crainte de l'avoir séparée du reste du corps. Il n'en était rien. En examinant la tête du fœtus, je m'aperçus qu'il portait un bec-de-lièvre et une division congénitale du voile du palais, en même temps, je lui vis faire plusieurs mouvements convulsifs, ce qui me porta à terminer l'accouchement aussitôt que possible, dans la crainte de le voir périr. Je portai la main dans le vagin, et j'entraînai d'abord un bras, puis l'autre, mais sans pouvoir faire avancer le corps ; la face était tournée du côté du pubis. A ce moment, je sentis une troisième main qui s'engageait. Dès lors il n'y eut plus de doute sur l'existence d'un nouveau fœtus. Je portai la main droite dans le vagin, pour essayer de changer la position du fœtus ; mais je le trouvai enclavé et couché en travers du détroit supérieur, au point qu'il me fut impossible d'y réussir. La partie inférieure du fœtus à demi délivré était placée en travers des lombes du second fœtus, ce qui l'empêchait de s'engager dans le bassin. Je retirai ma main droite, et après avoir réfléchi quelques instants, je passai ma main gauche le long de la colonne vertébrale du premier enfant, jusqu'aux fesses; et je finis par entraîner le corps dans le bassin, mais l'accouchement n'en marcha pas plus vite. Je songeai alors à pratiquer la version pour le second enfant et j'allai saisir ses membres inférieurs au milieu des deux membres inférieurs du premier fœtus, et après beaucoup d'efforts je réussis à terminer la délivrance à minuit et demi ; les deux enfants s'étaient dégagés en faisant une espèce de révolution sur leur sternum commun autour de la symphyse du pubis de la mère. Le premier fœtus (celui qui avait le bec-de-lièvre), était vivant et vécut encore 18 heures ; le second était mort-né, tous deux étaient d'un fort volume, longs de 18 pouces, et bien conformés en apparence. La mère s'est parfaitement rétablie et a eu depuis un autre enfant (*Monthly journal*, août 1848).

Le Dr Rothe publia dans les Archives de gynécologie allemandes la relation d'un cas à peu près analogue, mais qui ne fut pas sans mettre la vie de la mère en danger.

Obs. XCIX. — *Naissance de deux fœtus soudés ensemble*, par le docteur H. Rothe, de Plœen. — Mme A. K., âgée de 29 ans, était enceinte pour la première fois depuis le mois de novembre 1863. Cet état ne présenta rien de particulier qu'un développement du ventre si considérable qu'on pensa à une grossesse gémellaire.

Depuis le mois de mars 1864 elle avait senti les mouvements de l'enfant très-fréquents et très-vifs à gauche.

On attendait l'accouchement pour le milieu du mois d'août. Mais les premières douleurs se firent sentir dans la soirée du 30 juillet; on n'appela la sage-femme que dans la matinée du 31 juillet, à ce moment il partit une grande quantité d'eau.

Quand je vis la parturiente pour la première fois à 5 h. du soir, je la trouvai très-épuisée ; le ventre était très gros, on sentait distinctement des petites parties à gauche, on n'entendait pas les battements redoublés, les contractions étaient rares et faibles.

L'orifice était complètement dilaté, la tête l'avait franchi ; la joue droite se présentait ; le menton était sensiblement dirigé en avant, le front vers la concavité du sacrum, la tête était assez avancée dans l'excavation.

Je crus qu'il était indiqué de terminer promptement l'accouchement, j'appliquai le forceps, ce qui ne présenta point de difficultés. Bien que les douleurs fussent secondées par d'énergiques tractions, la tête n'avançait que très-lentement. Lorsque la face arriva au couronnement inférieur, le forceps glissa. En même temps la face se retira de nouveau et reprit sa première situation. Cela se répéta encore une fois. Ce n'est qu'après la 3e application de forceps que des tractions énergiques parvinrent à faire franchir la vulve à la tête qui était d'un rouge bleuâtre ; les assistants remarquèrent quelques mouvements respiratoires.

Je cherchai à terminer l'accouchement aussi promptement que possible ; mes efforts ne réussirent qu'à faire sortir les bras. Le corps de l'enfant ne suivait pas ; pendant ces manœuvres les douleurs prirent une grande intensité, une troisième main, la main droite se montra.

Je vis enfin à quoi j'avais affaire ; j'introduisis ma main entière

en passant derrière la tête, saisis le thorax et imprimai un mouvement au fœtus.

Pendant ces tractions et ces mouvements de rotation, se présentèrent en arrière et à droite les épaules d'un second enfant; dans l'aisselle du premier enfant était appliquée fortement la tête du second. Quand elles parurent à la vulve, l'épaule gauche était en arrière. Ce passage ne se fit pas avec de notables diffieultés, le passage des deux poitrines et abdomens soudés ensemble, celui des hanches et des extrémités inférieures se fit avec facilité.

Le placenta fut expulsé peu après, il était de grosseur moyenne. Le cordon long de 50 cent. était implanté au centre.

Les enfants étaient morts.

Depuis la première application du forceps jusqu'à la terminaison de l'accouchement il s'écoula environ trois heures.

La parturiente était très-épuisée. L'utérus se contracta bien. Il y avait une forte déchirure du périnée; l'épuisement de la malade m'empêcha d'y faire des sutures. Je me contentai de maintenir les cuisses rapprochées par des liens, de faire coucher la femme sur le côté et de faire faire des applications froides.

Quelques heures après l'accouchement, la femme se trouva relativement bien. Pendant la puerpéralité il y eut une inflammation et des ulcérations du vagin et à la vulve, finalement elle guérit. Toute la déchirure du périnée se cicatrisa, sauf un peu en avant. Après dix-huit mois, elle accoucha facilement d'un garçon bien portant.

Les enfants étaient du sexe féminin, leur longueur était de 49 cent., l'enfant né le premier présentait plusieurs taches de putréfaction, ils avaient tous deux une couleur rouge bleuâtre. Les deux présentaient les signes d'une complète maturité.

Les épaules n'étaient aucunement réunies, mais au-dessous d'elles les cages thoraciques se réunissent tellement qu'on ne peut tracer entre elles une ligne de démarcation. L'enfant né le premier, qui est d'une teinte plus foncée et qui est plus haut, est plus dans une attitude naturelle, celui né le second paraît attiré vers le premier par la surface de la poitrine.

Au milieu de leur réunion, on sent un sternum commun, bien qu'entre chacune des deux clavicules on trouve un manubrium sterni-rudimentaire. Depuis la poitrine, la réunion se continue vers l'abdomen, si je puis m'exprimer ainsi, et s'étend jusqu'aux hanches.

A la région ombilicale se trouve un défaut de substance dans les

téguments de l'abdomen qui n'était fermé que par l'enveloppe du cordon. Immédiatement après l'accouchement on voyait le foie et les intestins à travers sa transparence ; elle ne formait pas une tumeur saillante ; quand la photographie fut faite cela se voyait encore.

A la hauteur des hanches les corps se séparent de nouveau, de sorte que chaque individu a un bassin et des extrémités inférieures distinctes (*Arch. f. Geb.* T. I. p. 340).

Quelquefois le corps du fœtus est simple, mais il a deux têtes, ce qui peut gêner beaucoup l'accouchement, cependant il est possible que le travail ait pu se terminer sans que l'accoucheur ait été obligé de morceler le fœtus. Le fait suivant que nous allons rapporter est un curieux exemple de *fœtus bicéphale ;* dans ce cas, les deux têtes s'étaient probablement aplaties l'une contre l'autre en passant par le canal pelvigénital, mais l'une est sortie avant l'autre.

Obs. C. — *Monstre à deux têtes et trois bras*, par J. Palfrey.— Le sujet soumis à notre examen est un monstre double de la classe des bicéphales, chez lequel les corps sont réunis, mais les deux têtes sont distinctes, ce qui en fait un spécimen d'une des plus rares variétés des monstres doubles. Depuis les épaules jusqu'en bas, à l'extérieur, le corps est celui d'un enfant ordinaire : il n'est pas plus volumineux que chez beaucoup de nouveaux-nés. Les deux têtes et les deux cous, complets et distincts, naissent à la partie supérieure du thorax. Deux bras sont attachés au corps unique dans leur position normale. Au point où les deux cous divergent entre eux, et quelque peu en arrière, est un troisième bras, formé évidemment par l'union de deux bras, car la main est double, et possède deux pouces, tandis que les paumes et les doigts sont partiellement soudés entre eux. Il est curieux de noter, en outre, que rien ne fait soupçonner un dédoublement au-dessous des épaules. On n'a pas encore disséqué le sujet, mais par l'ouverture faite à la paroi abdominale dans le but d'introduire de l'alcool, on ne voit qu'un seul utérus.

Les organes génitaux externes sont ceux d'un enfant du sexe féminin bien conformé.

En recherchant quel a dû être le mécanisme de l'accouchement nous observâmes que la surface interne de la tête droite était très-aplatie depuis le sommet de la tête jusqu'au bord inférieur du maxillaire inférieur, comme étant le résultat d'une pression continuelle de la part de la tête gauche. Si l'on place les deux têtes, de telle sorte que leurs sommets soient sur un même plan et parallèle l'un à l'autre, et qu'on les comprime le plus fortement possible, la mesure prise de l'une à l'autre des protubérances pariétales externes dépasse six pouces. Mais, comme le plus grand diamètre d'un bassin dépourvu de toute partie molle n'est guère que de cinq pouces, nous avons été amenés à conclure qu'il n'était pas possible que les deux têtes aient été délivrées parallèlement l'une avec l'autre et qu'il y avait eu quelque erreur de commise sur ce point, Nous avons remarqué, en outre, que les deux têtes pouvaient aisément être placées dans la position suivante, la tête gauche sur un niveau un peu inférieur à celui de la tête droite, sa masse étant en grande partie logée dans la cavité que dessine le cou de la tête droite. A notre avis il est probable que les deux têtes étaient placées de cette façon dans le bassin, que la tête gauche est sortie la première et que la tête droite l'a suivie d'assez près pour que l'expulsion en ait paru simultanée. Nous trouvons, de plus, qu'ainsi disposées, les têtes peuvent facilement passer à travers le bassin dépouillé de toute partie molle, ce qui est impossible lorsqu'elles sont situées au même niveau.

Autopsie.— Les deux têtes très-développées, sont séparées l'une de l'autre par un bras. Ce bras est plus volumineux qu'un bras ordinaire, et n'a cependant qu'un humérus. L'avant bras a trois os, un en arrière, deux en avant sur un même plan. Les deux mains qui naissent du poignet sont unies par leurs bords internes pour ne former qu'un seul petit doigt. Les autres membres sont normalement conformés, ainsi que les organes externes de la génération. Les angles inférieurs des omoplates sont unis entre eux par un cartilage. La tête de l'humérus du troisième bras est enchâssée par deux cavités glénoïdes. Les muscles de ce bras tout entier sont doubles. Les muscles ronds et les grands pectoraux font totalement défaut. L'ouverture du péricarde nous montre deux cœurs dont les deux oreillettes droites communiquent entre elles. Les quatre veines caves forment un tronc commun. Les deux aortes, qui partent de ces cœurs, ont un trajet distinct jusqu'au niveau de la deuxième vertèbre lombaire où elles se joignent pour se diviser ensuite en deux artères iliaques. Les deux colonnes vertébrales

sont distinctes : le sacrum est une masse énorme d'os, et l'espace compris entre les deux coccyx est occupé par les fibres du muscle élévateur de l'anus. Le reste du bassin, quoique volumineux est normal (*Obstetrical Transact.*, vol. XIX, p. 40 et p. 97, 1878).

Le Dr Henning (1) avait montré également à la Société de gynécologie de Leipzig une malformation analogue ; le fœtus bicéphale était en position transversale, la version fut faite par le Dr Seltzer, l'enfant fut extrait par les pieds, il ne vécut que pendant une demi-heure. Pendant qu'il respirait, l'enfant ouvrait les deux bouches et criait des deux côtés à la fois.

Dans les deux faits que nous venons de relater, l'accouchement semble avoir été relativement facile, l'exemple qui va être rapporté montre qu'il n'en est pas toujours ainsi et que le travail peut être très-long et très-difficile.

Obs. CI. — *Cas de dystocie causée par un fœtus à deux têtes*, par David Kennard. — Appelé en second auprès d'une dame en travail depuis trois jours de son troisième enfant, M. Kennard trouva le col complètement dilaté, les membranes intactes, et reconnut une présentation de la tête. Trouvant cette femme déjà épuisée, il se décida à terminer l'accouchement sans retard. Après avoir rompu les membranes, il saisit un pied qu'il amena facilement au dehors, et, après quelques efforts, il parvint à faire descendre le siége et l'autre membre inférieur. Le tronc était à peine aux trois quarts dehors, qu'il lui fut impossible de le faire avancer davantage. La tête remplissait tellement le bassin, qu'il ne put faire pénétrer ses doigts assez pour abaisser les bras relevés sur les côtés de la tête, et fut forcé d'avoir recours au crochet mousse pour les dégager. Portant ensuite son doigt à la recherche de la nuque, il découvrit avec surprise que le fœtus avait deux cous. Ne trouvant pas assez de force dans ses mains pour dégager les têtes, il fixa le crochet mousse entre les deux cous, puis porta l'indicateur de la main gauche dans la bouche de la tête la plus accessible, et parvint, à l'aide grands efforts, à dégager les deux têtes, qui étaient grosses et bien développées. Le fœtus, qui vivait

(1) Arch. f. Gynæk., t. VII, p. 389.

au début de l'opération, succomba pendant sa durée qui fut de deux heures environ (*Association medical Journal* 26 mai, 1854, et *Gaz. hebd. de méd, et chir.*, 30 juin 1854.).

La conduite que l'accoucheur devra tenir dans ces cas exceptionnels ne peut être indiquée d'avance, car les conditions dans lesquelles il se trouve sont très-variables, et le diagnostic présente souvent de très-grandes difficultés. Le mode de la malformation, la grosseur des enfants, la mort de l'un ou de l'autre, sans compter les conditions particulières dans lesquelles se trouve la mère, ont une grande importance.

On a proposé la séparation des deux fœtus afin de rendre possible l'accouchement ou tout au moins le rendre moins difficile. Smellie proposait de faire cette séparation avec des ciseaux, Rœderer avec les doigts, Schönfeld l'a entreprise, mais elle n'est pratiquable que dans des cas exceptionnels. Le plus souvent, lorsque le travail ne pourra pas se terminer, il faudra avoir recours à l'embryotomie. Dans les cas de monstruosités doubles parasitaires, l'obstacle à l'accouchement est moindre que dans les monstruosités doubles complètes ; un fait de ce genre a été récemment publié dans la *Revue médicale de l'Est*, par MM. Gross et Lardier (1877).

On le voit, il est difficile d'établir des règles fixes et absolues, les différentes circonstances dans lesquelles se trouve l'accoucheur les feront modifier suivant les cas, aussi adopterons-nous, comme ligne de conduite, celle qui a été tracée par M. Tarnier dans sa thèse d'agrégation.

En effet, dit cet éminent accoucheur, « il faut attendre le plus longtemps possible, avoir recours ensuite à de simples manœuvres, puis à des applications de forceps et dans les cas exceptionnels, à l'embryotomie, ou la crâniotomie, ou la céphalotripsie. Il ne faut pas perdre de vue que dans ces circonstances l'accoucheur doit surtout avoir

en vue la conservation de la mère. » Dans ces cas difficiles, en effet, l'accoucheur ne devra jamais recourir à l'opération césarienne, elle est trop dangereuse pour la mère ; si les adhérences sont trop considérables, le plus souvent ces enfants ne sont pas viables, on doit donc préférer les opérations qui réduisent leur volume et s'efforcer surtout de sauver les jours de la mère.

TABLE DES MATIÈRES

Avant-propos 1
Introduction 3

PREMIÈRE PARTIE. — Maladies fœtales qui mettent obstacle à l'expulsion de la tête 7

CHAPITRE I. — Hydrocéphalie 7
Historique 9
Fréquence 12
Étiologie 13
Anatomie pathologique 14
L'hydrocéphalie dans ses rapports avec la parturition 39
Présentations 44
A. De l'hydrocéphalie dans les présentations du sommet 46
B. De l'hydrocéphalie dans les présentations de l'extrémité pelvienne 81
C. De l'hydrocéphalie dans les présentations transversales 111

CHAPITRE II. — Tumeurs de l'extrémité céphalique 120
Exencéphalie ou encéphalocèle congenitale 120

DEUXIÈME PARTIE. — Maladies fœtales qui mettent obstacle à l'expulsion du tronc 131

CHAPITRE I. — Hydrothorax 132
Ascite 134
Hydrothorax et ascite 152
Maladies de l'appareil urinaire 156
Maladies des reins qui peuvent faire obstacle à l'accouchement 156
Maladies des uretères 192
De la distension de la vessie comme cause de dystocie 195
Maladies des autres organes contenus dans la cavité abdominale pouvant entraver la marche du travail 218
Foie 218
Pancréas 222
Rate 223
Utérus 225
Vagin 227
Testicules 227

CHAPITRE II. — Des tumeurs du tronc qui peuvent faire obstacle à l'accouchement 228
Des tumeurs congénitales de l'extrêmité inférieure du tronc.... 229
Spina bifida 239
Tumeurs de la région cervicale 245
Tumeurs enkystées des parois de l'abdomen 246

TROISIÈME PARTIE. — Maladies qui, modifiant le volume et la forme du fœtus tout entier, peuvent faire obstacle à l'accouchement 249
Œdème généralisé 249
Ankylose du fœtus 254
Déviation de la colonne vertébrale 257

QUATRIÈME PARTIE — Des monstruosités 260
Monstruosités simples du fœtus 262
Acéphalie 262
Anencéphalie 263
Tumeurs par inclusion 264
Monstruosités doubles du fœtus 267

Paris. — A. Parent, imprimeur de la Faculté de Médecine, rue M.-le-Prince, 29-31.